

MANUAL DE ENFERMERÍA PARA LA VALORACIÓN FÍSICA DEL ADULTO



**Editorial
UNAC**

Manual de enfermería para la valoración física del adulto / Andrea Amaya Suaza, Claudia Fernanda Montoya Vélez. — Medellín: Editorial UNAC, Corporación Universitaria Adventista, 2025.

257 páginas: 21,6x29,7 cm.

Incluye referencias bibliográficas.

1. Atención de enfermería. 2. Examen físico. 3. Salud del adulto. 4. Competencia Clínica. 5. Valoración en Enfermería
CDD 610.73

© Corporación Universitaria Adventista.

ISBN (Versión digital): 978-628-96443-6-4

DOI: <https://doi.org/10.35997/978-628-96443-6-4>

Fecha de publicación: diciembre de 2025

Autoras

© Andrea Amaya Suaza y Claudia Fernanda Montoya Vélez

Rector

Jahisber Peñuela Pineda

Vicerrector Académico

Fredy Fernández Gómez

Directora de Investigación

Ana Cristina Zúñiga Zapata

Editor

Pablo Andrés Martines Pineda

Diagramación y diseño

Pablo Andrés Martines Pineda

Corrección de estilo

Jovany A. Sepúlveda Aguirre

Ilustración de carátula

Imagen tomada de Freepik.com

Fondo editorial

Editorial UNAC, Corporación Universitaria Adventista.

Cra. 84 # 33aa — 1. Medellín, Antioquia, Colombia.

Tel.: (604) 4805590

www.unac.edu.co

editorialinvestigacion@unac.edu.co



Todos los derechos reservados. Ninguna parte de esta publicación puede ser reproducida, almacenada en sistema recuperable o transmitida en ninguna forma o por medio electrónico, mecánico, fotocopia, grabación, u otro, sin haber citado la Fuente: Los conceptos expresados en este documento son responsabilidad exclusiva de los autores y no necesariamente corresponden con los de la Corporación Universitaria Adventista. La editorial se adhiere a la filosofía de acceso abierto. Esta obra está licenciada bajo los términos de la Atribución 4.0 de Creative Commons (<http://creativecommons.org/licenses/by/4.0/>), que permite a otros compartir, copiar, distribuir y transmitir el trabajo original, siempre y cuando se dé crédito al autor o autores originales y a la fuente <https://creativecommons.org/licenses/by/4.0/>

ÍNDICE GENERAL

| | |
|--|-----|
| Prólogo..... | 5 |
| Capítulo 1. La comunicación eficaz y el principio de respeto como herramientas esenciales en la valoración de enfermería | 6 |
| Capítulo 2. Técnicas de exploración física..... | 10 |
| Capítulo 3. Valoración de enfermería de los signos vitales | 21 |
| Capítulo 4. Valoración de enfermería de la piel y las faneras | 49 |
| Capítulo 5. Valoración de enfermería de la cabeza y el cuello | 81 |
| Capítulo 6. Valoración de enfermería del tórax y los pulmones | 125 |
| Capítulo 7. Valoración de enfermería de los sistemas cardiovascular y vascular periférico..... | 141 |
| Capítulo 8. Valoración de enfermería del abdomen | 159 |
| Capítulo 9. Valoración de enfermería del sistema nervioso | 194 |
| Capítulo 10. Valoración de enfermería del sistema osteoartromuscular | 234 |

PRÓLOGO

La esencia de la Enfermería es el cuidado integral de las personas mediante la aplicación del proceso de atención de enfermería (PAE). Para la ejecución de este proceso en su primera fase (valoración) es indispensable contar con conocimientos idóneos que permitan identificar el estado de salud de la persona y las necesidades o problemas de salud reales o potenciales, que lleve a seleccionar unos diagnósticos de enfermería apropiados para planear y ejecutar intervenciones acertadas y oportunas que tengan un impacto positivo, eviten complicaciones y contribuyan a mejorar el bienestar y la calidad de vida del paciente.

En este manual se realiza la compilación de información extraída de diferentes textos de enfermería y de medicina, orientada al quehacer enfermero en nuestro contexto, dando respuesta a la necesidad de estudiantes, docentes y enfermeros de tener a la mano conceptos teóricos claves para efectuar la valoración física de una persona de una manera práctica, logrando establecer los hallazgos normales y las posibles alteraciones integrando la terminología apropiada, según lo encontrado en cada caso.

Reconocer la importancia de la valoración como la fase clave del proceso de atención de enfermería y establecer de manera clara lo normal de lo patológico en la valoración semiológica del individuo, es el primer paso para garantizar un cuidado de enfermería integral, oportuno y pertinente.

Es por esta razón que este manual será de gran provecho en la academia, de forma transversal en cada una de las asignaturas que tienen un componente práctico asistencial o incluso comunitario; de igual forma será muy útil para los enfermeros que actualmente ejercen la profesión de enfermería en diferentes contextos.

CAPÍTULO 1

LA COMUNICACIÓN EFICAZ Y EL PRINCIPIO DE RESPETO COMO HERRAMIENTAS ESENCIALES EN LA VALORACIÓN DE ENFERMERÍA

La valoración del paciente, como la primera fase del proceso de atención de enfermería, exige del enfermero no sólo conocimientos idóneos y pertinentes, sino también habilidades comunicativas que le permitan reunir los datos subjetivos y objetivos necesarios para establecer el estado de salud de la persona y las necesidades o problemas de salud actuales o potenciales, para planear y ejecutar intervenciones acertadas y oportunas que tengan un impacto positivo, eviten complicaciones y contribuyan a mejorar el bienestar y la calidad de vida del paciente.

Para guiar la exploración física e interpretar los hallazgos de esta exploración, se debe de realizar una anamnesis adecuada que parte de una comunicación efectiva con el paciente (2). La comunicación eficaz permite al profesional de enfermería, desarrollar relaciones significativas y de ayuda, aplicando el pensamiento crítico y el juicio clínico para recopilar datos de valoración relevantes, analizar, interpretar la información y ofrecer unos cuidados de alta calidad centrados en el paciente. Se debe recordar que hay diversos aspectos que influyen en la naturaleza de la comunicación y en la relación que se establece con el paciente, como la urgencia del estado del individuo, el tiempo que se tiene contemplado para la interacción y la percepción del paciente. (1)

Es importante garantizar, en lo posible, condiciones propicias para una comunicación eficaz. Se debe de evitar el ruido, las distracciones, las temperaturas extremas, la falta de espacio o de privacidad, pues estas condiciones pueden generar tensión e incomodidad (1). Además, deben de evitarse términos técnicos, adaptando el lenguaje al nivel educativo del paciente y comprobando con frecuencia el grado de comprensión del mismo (2).

La comunicación puede ser verbal y no verbal, pues las personas se expresan mediante palabras, el contacto visual, la postura corporal, el tono de la voz, las expresiones faciales y uso del espacio. Todos estos aspectos son igual de relevantes cuando se explora la experiencia del paciente y el impacto en la atención, por ejemplo, los pacientes muestran más disposición para comunicarse cuando se mantiene el contacto visual durante la conversación, pues esto refleja respeto y compromiso por parte del profesional sanitario (1). En otras palabras, el contacto visual debe ser confortable y tranquilizador, y el lenguaje corporal debe reflejar que el profesional sanitario está comprometido con el usuario y presente emocionalmente. (2)

Existen elementos muy importantes que hacen parte de la comunicación profesional. Hay aspectos personales del enfermero que son clave en ese primer contacto con el paciente y su familia para generar la sensación de credibilidad y competencia, como su apariencia (estar limpio, arreglado, vestido de forma apropiada), semblante y conducta profesional (calidez, amabilidad, coherencia, sinceridad, respeto, hablar claro y bien modulado, escuchar, llegar puntual, estar preparado y bien equipado). (1)

Además, es vital mostrar cortesía (saludar, despedirse, llamar a la puerta antes de entrar a la habitación, dirigirse al paciente por su nombre, presentarse con su cargo, establecer contacto visual). Llamar al paciente por su nombre transmite respeto por la singularidad y la dignidad humana, por lo cual no debe referirse a los pacientes por su diagnóstico, número de habitación u otro atributo cuando interactúe con otras personas. (1)

Es indispensable que el profesional de enfermería actúe con asertividad, esto implica mostrar respeto por las ideas, sentimientos y opiniones de los demás; esto incluye diferencias culturales, religiosas, sociales y personales. La conducta asertiva tiene en cuenta un contacto visual apropiado y una comunicación no verbal que denote interés, escucha activa y honestidad. (1)

Debido a la naturaleza de los cuidados, los enfermeros se introducen a menudo en el espacio personal de los pacientes (acciones de enfermería que precisan un contacto íntimo o comprometen una zona vulnerable del paciente, como el examen físico), lo que hace especialmente relevante transmitir confianza y garantizar como aspectos insoslayables la privacidad, la confidencialidad y el respeto a la intimidad. (1)

En concordancia con lo anterior, es primordial siempre antes de cualquier procedimiento o actividad de enfermería, explicar al paciente lo que se le va a realizar de la manera más clara posible y solicitar su consentimiento informado, esto con el fin de no vulnerar los derechos del paciente y generar un ambiente propicio y confiable para el desarrollo de todas las actividades necesarias.

El consentimiento informado es un derecho de los pacientes y se asocia generalmente al principio de Autonomía, pero este principio va unido al principio de Beneficencia de forma ineludible y ambos se cimentan en la libertad y en la dignidad de las personas. (3)

En este punto, es importante resaltar que el cuidado de enfermería como bien interno de la profesión, tiene componentes éticos que sirven de pilar y guía. Entre ellos se encuentran los principios éticos y los valores morales. En la valoración de enfermería específicamente, es esencial tener en cuenta el principio ético de respeto que toma relevancia por cuanto sustenta que la persona es un fin en sí misma y no un instrumento, por tanto, debe de tratarse con dignidad. (4)

El principio ético de respeto implica la autonomía (reconocimiento de la libertad del ser humano para tomar decisiones informadas), la individualidad (cada persona es única y se debe tener en cuenta sus particularidades en relación con su cultura, historia personal, valores, creencias, etc.), la privacidad (se puede interpretar como la intimidad en el ámbito espiritual y físico de un individuo, aquí se incluye la confidencialidad que debe mantenerse en aspectos relacionados con la información acerca de la vida, salud, enfermedad y muerte de las personas que están bajo el cuidado de enfermería), la unicidad (cada ser humano se compone de una dimensión física, social, psicológica y espiritual que impacta en la manera de ver la vida) y la confiabilidad (destaca la necesidad de confianza entre las personas y de seguridad en el cumplimiento de promesas y acuerdos, aquí la comunicación verbal y no verbal mencionada anteriormente, cobra verdadera importancia). (4)

A la luz de todos los aspectos considerados, es necesario afirmar que el cuidado de enfermería y en este caso la valoración como parte del proceso de atención de enfermería, debe trascender más allá de una obtención de datos subjetivos y objetivos a un encuentro con el otro como ser humano, reconociendo su dignidad y singularidad. Esto implica para el profesional de enfermería ser consciente de que el vínculo humano para la atención del paciente se fundamenta en la empatía,

el respeto, la confianza y la competencia; todos estos pilares fundamentales para brindar un cuidado de enfermería holístico, oportuno y con calidad que impacte positivamente en el bienestar físico, emocional y social del sujeto de cuidado.

REFERENCIAS BIBLIOGRÁFICAS

1. Potter PA, Perry AG, Stockert PA, Hall A. Fundamentos de Enfermería. 11ª ed. España: Elsevier; 2023. p. 345-65.
2. Ball JW, Dains JE, Flynn J, Solomon BS, Stewart RW. Manual Seidel de Exploración física. 10ª ed. España: Elsevier; 2023. p. 12-34.
3. Beca Infante JP. La autonomía del paciente en la práctica clínica. Rev. chil. enferm. respir. [Internet]. 2017 Dic [citado 2025 Jun 25]; 33(4): 269-71. Disponible en: http://www.scielo.cl/scielo.php?script=sci_arttext&pid=S0717-73482017000400269&lng=es. <http://dx.doi.org/10.4067/S0717-73482017000400269>.
4. Molina Restrepo ME. La ética en el arte de cuidar. Rev. Invest. educ. enferm. 2002; 20(2): 118-30.

CAPÍTULO 2

TÉCNICAS DE EXPLORACIÓN FÍSICA

Este capítulo proporciona una visión general de las cuatro técnicas de exploración física que se utilizan para la valoración: inspección, palpación, percusión y auscultación. Además, se abordan las precauciones generales que se deben considerar en relación con el autocuidado y la bioseguridad. Los detalles específicos para el desarrollo de cada técnica de exploración se encuentran en los capítulos correspondientes.

Cuando se explore a los pacientes, es importante adoptar medidas oportunas de autocuidado, debido a que todos los individuos sin distinción, pueden ser fuentes potenciales de infección. En todos los ámbitos en que se preste la atención en salud deben aplicarse las precauciones estándar basándose en el principio de que la sangre, los líquidos corporales, las secreciones y excreciones (excepto el sudor), la piel no intacta y las mucosas pueden tener agentes infecciosos transmisibles. (2)

La higiene de las manos, el uso del equipo de protección personal (EPP) y los cuidados con los equipos e instrumentos para el cuidado del paciente son las precauciones estándar más importantes durante la valoración de los pacientes. El equipo de protección personal se refiere al uso de guantes, bata, mascarilla quirúrgica o N95 y protección ocular, dependiendo de la exposición prevista.

Antes del contacto con el paciente e iniciar la exploración, realice una higiene de manos minuciosa. Recuerde que también debe higienizar sus manos después del contacto con el paciente, siguiendo los cinco momentos para la higiene de manos recomendados por la Organización Mundial de la Salud (OMS).

Limpie y desinfecte los equipos que utilizó con un paciente, antes de volver a utilizarlos con otros pacientes, por ejemplo, limpie el estetoscopio (diafragma/campana y olivas) con alcohol isopropílico (con o sin clorhexidina) u otro desinfectante eficaz para reducir el número de colonias bacterianas (1). También es importante que descarte el equipo de un solo uso correctamente como guantes, depresores linguales, etc.

Recomendaciones generales:

- Garantice la privacidad del paciente al exponer las diferentes partes del cuerpo, según sea necesario. (1)
- Muestre respeto y preocupación durante toda la exploración. (1)
- Considere el estado del paciente y su capacidad de tolerar las técnicas de valoración, prestando especial atención a las zonas dolorosas o sensibles. (1)

Inspección

La inspección es el proceso de la observación. Para inspeccionar se debe prestar atención a los detalles, observe, escuche y huela atentamente para diferenciar los hallazgos anormales de los normales. La inspección se realiza al comunicarse con un paciente, observando las expresiones no verbales del estado emocional y mental (por ejemplo, si establece contacto visual o si su comportamiento es acorde a la situación), y valorando la postura, marcha y los movimientos físicos; estas observaciones aportan una información importante sobre el estado neurológico y musculoesquelético del paciente. (1) (2)

Recomendaciones para realizar la inspección:

- Asegúrese de contar con una iluminación adecuada. (1)
- Inspeccione todas las áreas para determinar: tamaño, forma, color, simetría, posición y presencia de anormalidades. (1)
- Confirme la simetría entre ambos lados comparando cada área con su equivalente del lado opuesto del cuerpo, cuando sea posible. (1)
- Valide los hallazgos con el paciente. (1)

En la inspección se debe prestar atención a los olores, pues algunos olores característicos aportan indicios que pueden conducir al diagnóstico de determinadas alteraciones, es decir, un olor inusual suele indicar una patología subyacente. (1) (2)

En la siguiente tabla hay algunos ejemplos de olores, su localización u origen y las posibles causas:

Tabla 1. Valoración de los olores característicos.

| Tipo de olor | Localización u origen | Posibles causas/Alteraciones |
|---------------------------|----------------------------------|--|
| Amoniaco | Orina | Infección de las vías urinarias, insuficiencia renal |
| Cetonas, dulce y afrutado | Cavidad bucal | Acidosis diabética |
| Heces | Vómito/cavidad oral (olor fecal) | Obstrucción intestinal |
| Orina rancia | Piel | Acidosis urémica |
| A almendras amargas | Cianuro | Ingestión de veneno o intoxicación |
| Halitosis | Cavidad bucal | Mala higiene dental y bucal, enfermedad gingival |
| A cerveza agriada | Cavidad bucal | Enfermedades infecciosas: Tuberculosis |

Fuente: tomado de Potter PA, Perry AG, Stockert PA, Hall A. (1) y Ball JW, Dains JE, Flynn J, Solomon BS, Stewart RW. (2)

La inspección, a diferencia de la palpación, la percusión y la auscultación, puede extenderse a lo largo de la anamnesis (entrevista) y durante toda la exploración física. Esté atento a las expresiones verbales y al lenguaje corporal del individuo hasta el final de la valoración. (2)

Palpación

La palpación consiste en utilizar las manos y los dedos para obtener información a través del sentido del tacto. A través del tacto, se establecen los hallazgos esperados e inesperados de la piel o del tejido subyacente, los músculos y los huesos. Se deben utilizar distintas partes de la mano para encontrar diferentes características, pues determinadas partes de las manos y de los dedos son más útiles que otras para proceder a tipos específicos de palpación. (1) (2)

Por ejemplo, la superficie palmar de la mano y los pulpejos de los dedos son más sensibles que las puntas de los dedos y se utilizan para determinar la posición, la textura, el tamaño, la consistencia, las masas, el líquido y la crepitación. La valoración de la temperatura corporal en partes simétricas del cuerpo se puede hacer utilizando la superficie dorsal de la mano, es decir, el dorso de las manos (esta estimación es solo aproximada y se utiliza para comparar las diferencias de temperatura entre partes

del cuerpo simétricas). Además, la superficie cubital de la mano y de los dedos es la más sensible para distinguir la vibración, aunque también puede percibirse con la superficie palmar de la mano. (1) (2)

Recomendaciones para realizar la palpación:

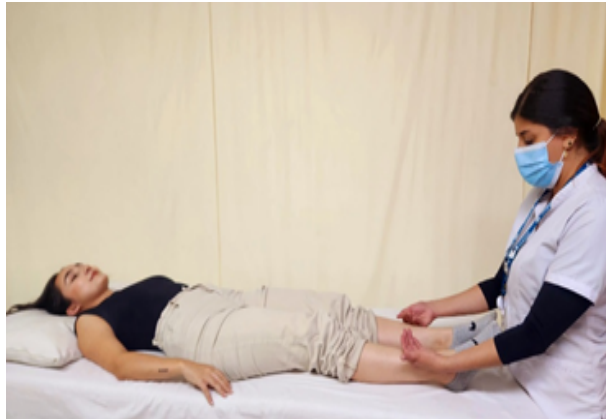
- Las uñas del evaluador deben de estar cortas, con el fin de evitar molestias o producirle lesiones al paciente. Se debe utilizar un abordaje lento y suave. (1) (2)
- Caliente sus manos frotándolas entre sí, antes de iniciar con la palpación. (1) (2)
- La palpación puede ser suave o profunda y se controla de acuerdo a la magnitud de la presión aplicada con la mano o los dedos. (2)
- Anime al paciente a relajarse y contribuya para que se sienta cómodo, porque los músculos tensos dificultan la valoración. Para promover la relajación, solicite al paciente que coloque ambos brazos a los lados del cuerpo y respire lenta y profundamente. Además, comuníquese con el paciente para que señale las zonas más dolorosas, identificando los signos no verbales de malestar. Palpe las zonas dolorosas en último lugar. (1)

En la siguiente tabla, hay algunos ejemplos de características determinadas por palpación en algunas áreas corporales y la parte de la mano que se utiliza para establecer dichos hallazgos: (1)

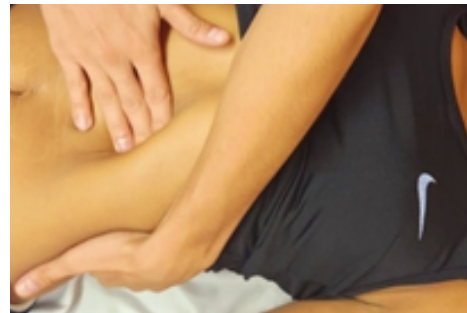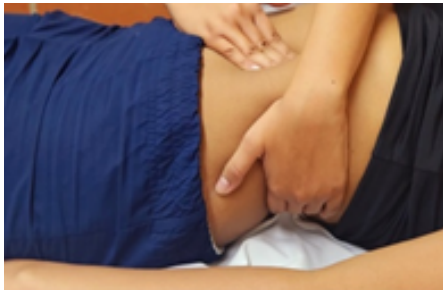
Tabla 2. Criterios de valoración clínica mediante palpación según el área examinada.

| Área examinada | Criterios medidos | Porción de mano que se utiliza |
|---|-------------------------|--|
| Piel | Temperatura | Dorso de la mano/dedos |
| | Humedad | Superficie palmar |
| | Textura | Superficie palmar |
| | Turgencia y elasticidad | Pellizcar con la punta de los dedos |
| | Dolor a la palpación | Pulpejos de los dedos/superficie palmar de los dedos |
| | Grosor | Superficie palmar |
| Órganos (p. ej., hígado e intestino) | Tamaño | Superficie palmar de toda la mano o superficie palmar de los dedos |
| | Forma | |
| | Dolor a la palpación | |
| | Ausencia de masas | |
| Glándulas (p. ej., tiroides) y ganglios linfáticos | Tumefacción | Pulpejos de los dedos |
| | Simetría y movilidad | |
| Vasos sanguíneos (p. ej., arteria carótida o femoral) | Amplitud del pulso | Superficie palmar/pulpejos de los dedos |
| | Elasticidad | |
| | Frecuencia | |
| | Ritmo | |
| Tórax | Amplitud de movimiento | Superficie palmar |
| | Dolor a la palpación | Pulpejos de los dedos/superficie palmar de los dedos |
| | Frémito | Superficie palmar o cubital de toda la mano |

Fuente: tomada de Potter PA, Perry AG, Stockert PA, Hall A (1).



Fuente: elaboración propia.



Fuente: elaboración propia.

Percusión

La percusión consiste en golpear la piel con la punta de los dedos para generar vibración en los tejidos y órganos subyacentes. La vibración atraviesa los tejidos del cuerpo y las características del sonido resultante revelan la densidad del tejido subyacente. Estas vibraciones originadas a una profundidad de entre 4 y 6 cm en el tejido corporal generan ondas sonoras que se escuchan como tonos de percusión. Cuanto más denso es el tejido, más suave (menos intenso) es el tono de percusión. El tono de percusión es fuerte donde hay presencia de aire, menos fuerte en líquidos y suave en sólidos. Al conocer la influencia de las distintas densidades en el sonido, se pueden localizar órganos o masas, determinar sus bordes y su tamaño. Un sonido anormal en relación con lo que se espera en esa zona sugiere la existencia de una masa o sustancia, como aire o líquido, en el interior de un órgano o cavidad corporal.

(1) (2)

La siguiente tabla contiene algunos de los tonos de percusión más frecuentemente encontrados en la valoración de un individuo. (2)

Tabla 3. Clasificación de los tonos de percusión en la valoración física.

| Tono | Intensidad | Timbre | Duración | Tipo | Ejemplo de dónde se escucha |
|----------------|-----------------|-----------------|----------|--------------------------------|-----------------------------|
| Timpánico | Alta | Alto | Moderada | Similar al sonido de un tambor | Burbuja gástrica |
| Hiperresonante | Muy alta | Bajo | Larga | Explosivo | Pulmones enfisematosos |
| Resonante | Alta | Bajo | Larga | Hueco | Tejido pulmonar sano |
| Mate | Baja o moderada | Moderado o alto | Moderada | Sordo | Sobre el hígado |

La técnica de percusión es la misma, sin importar la estructura que se percute. La percusión directa se realiza golpeando con el dedo o la mano directamente sobre la superficie corporal. La percusión indirecta es una técnica en la cual el dedo de una mano actúa como un martillo, en tanto un dedo de la otra mano actúa como elemento que golpea la estructura corporal que se quiere percutir. (2)

Para realizar la percusión indirecta, ubique la mano no dominante sobre la superficie del cuerpo del paciente con los dedos ligeramente separados. La falange distal del dedo medio debe situarse firmemente sobre la superficie corporal, con los demás dedos levemente elevados con respecto a la superficie. Flexione la muñeca de la otra mano hacia abajo y, con la punta del dedo medio, golpee con firmeza la articulación interfalángica del dedo situado sobre la superficie del cuerpo del paciente. (2)

La percusión se realiza directamente sobre la piel, nunca sobre la ropa. Si no puede escuchar claramente el tono de percusión, presione con más fuerza sobre la piel del paciente con el dedo situado sobre la superficie corporal. La falta de suficiente presión es un frecuente error. (2)

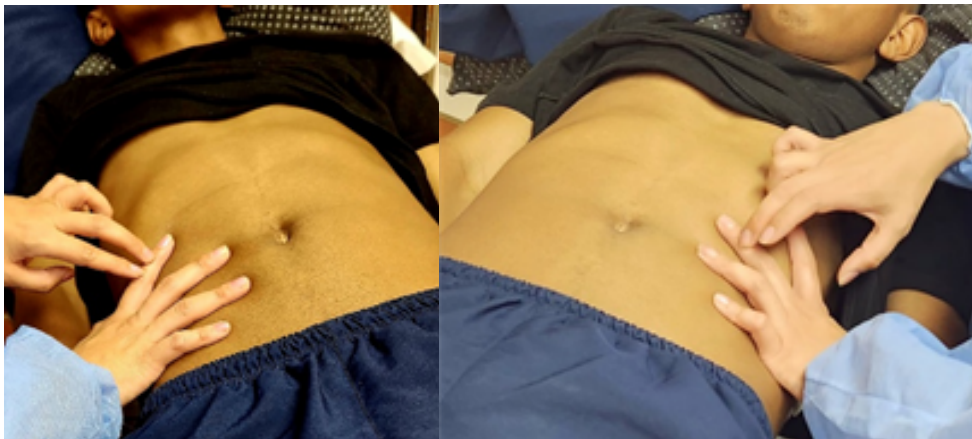Los puntos esenciales en el desarrollo de la técnica de percusión son los siguientes:

- La presión descendente del dedo que golpea no debe originarse en el antebrazo o el hombro, sino en la muñeca. (2)
- La percusión debe ser rápida y repentina. (2)

- Cuando se haya percutido, gire la muñeca y levante con rapidez el dedo para evitar la atenuación del sonido. (2)
- Utilice la punta y no el pulpejo del dedo que hace las veces de martillo (es esencial que las uñas estén cortas). (2)
- Percuta en cada localización varias veces para facilitar la interpretación del tono. (2)

Los errores más frecuentes al percutir, son los siguientes: (2)

- No ejercer la presión suficiente con el dedo colocado sobre la superficie de la piel. (2)
- No separar el dedo que golpea (martillo) de los otros dedos. (2)
- Efectuar el movimiento de percusión a partir del codo o el hombro en lugar de generarlo con la muñeca. (2)
- Golpear moviendo solo un dedo (martillo) en vez de toda la mano. (2)
- Golpear con el pulpejo del dedo en lugar de golpear con la punta del dedo que hace las veces de martillo. (2)
- No llevar corta la uña del dedo que golpea (martillo). (2)

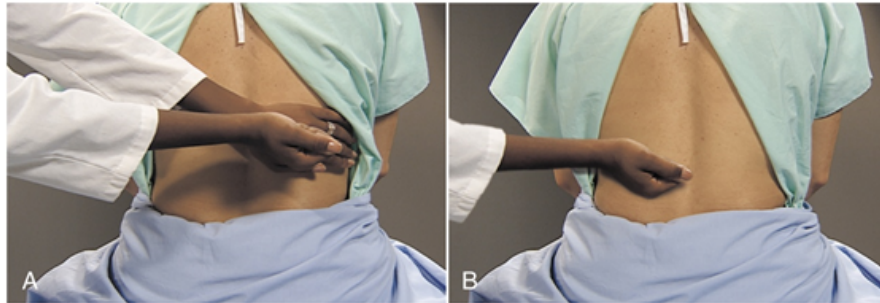


Fuente: Elaboración propia.

También puede utilizarse el puño. La percusión con el puño (puñopercusión) se suele emplear para detectar sensibilidad dolorosa en el hígado, en la vesícula biliar o en los riñones. Para realizarla, se utiliza la cara cubital del puño para golpear con firmeza las áreas del costado y la espalda. Una percusión demasiado suave puede no generar la fuerza suficiente para estimular una mínima sensibilidad dolorosa, pero

Manual de enfermería para la valoración física del adulto

una fuerza exagerada puede causar molestias innecesarias, incluso en el individuo sano. La fuerza de una percusión directa puede evaluarse ubicando la otra mano sobre la superficie corporal a explorar. (2)



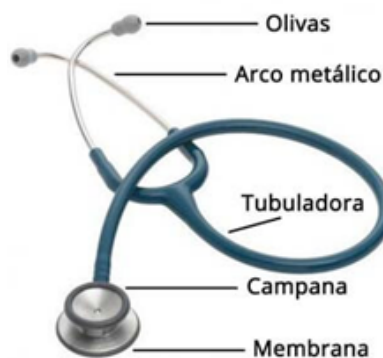A. Percusión indirecta

B. Percusión directa

Fuente: tomado de Ball JW, Dains JE, Flynn J, Solomon BS, Stewart RW (1)

Auscultación

La auscultación consiste en escuchar los sonidos generados por el cuerpo para detectar variaciones en relación con lo normal. Algunos sonidos, como el habla y la tos, son audibles sin dispositivos de ayuda, sin embargo, es necesario un estetoscopio (que aumenta la intensidad de los sonidos) para escuchar la mayoría de los sonidos internos que produce el cuerpo. (1) (2)



Fuente: <https://materialmedico.org/estetoscopio/>

Los sonidos internos corporales son producidos por el movimiento a través de las estructuras del cuerpo, del aire, la sangre o el contenido gástrico. Por ejemplo, los ruidos cardíacos se generan cuando se cierran las válvulas del corazón, movilizand

tipos de sonidos que produce cada estructura del cuerpo y el lugar en el que mejor se escuchan para dominar la auscultación y poder identificar los sonidos anormales y sus orígenes. (1)

Para auscultar se requiere de un estetoscopio (fonendoscopio) que tiene dos partes. Con la campana se escuchan mejor los sonidos de tono bajo, como los vasculares y ciertos sonidos cardiacos, y con el diafragma (membrana) se escuchan mejor los sonidos de tono alto, como los intestinales y pulmonares. (1)

Al realizar la auscultación, se deben describir las características del sonido, especificando:

- La frecuencia: indica el número de ciclos de ondas sonoras producidas por segundo por un objeto que vibra. Entre más alta es la frecuencia, más alto es el tono de un sonido, y viceversa. (1)
- La sonoridad (intensidad): hace alusión a la amplitud de una onda sonora. Los sonidos auscultados varían de suaves a intensos. (1)
- La calidad: apunta a los sonidos de frecuencia y volumen similares de fuentes diferentes. Los términos “soplido o gorgoteo” son ejemplos que describen la calidad del sonido. (1)
- La duración: es el tiempo que duran las vibraciones sonoras. La duración del sonido es corta, media o larga. Las capas de tejido blando disminuyen la duración de los sonidos que provienen de los órganos internos profundos. (1)

Recomendaciones para realizar la auscultación:

- El entorno debe estar en silencio, sin ruidos que puedan generar distracción. (2)
- El estetoscopio debe colocarse directamente sobre la piel, dado que los tejidos de las prendas de vestir pueden alterar los sonidos. (2)
- Céntrese en un sonido a la vez, intente identificarlo y aislarlo. Dedique el tiempo necesario para establecer todas las características de cada ruido. (2)
- La auscultación debe realizarse al final de la valoración física, excepto en el caso de la exploración abdominal, después de que las otras técnicas hayan brindado toda la información que podría ser útil para interpretar los sonidos auscultados. (2)

Uso del estetoscopio (fonendoscopio):

- Asegúrese de que las olivas siguen el contorno de los canales auditivos. Compare la amplificación de los sonidos con las olivas en ambas direcciones. (1)

Manual de enfermería para la valoración física del adulto

- Colóquese el estetoscopio y sople levemente en el diafragma (membrana). Si el sonido es poco audible, sople levemente en la campana. El sonido se transmite solamente por una parte del cabezal a la vez. Si el sonido se amplifica mucho a través del diafragma, este se encuentra en posición de uso. Si el sonido es poco audible a través del diafragma, la campana está en posición de uso. La rotación del diafragma y de la campana coloca el cabezal en la posición deseada para realizar la auscultación. (1)

REFERENCIAS BIBLIOGRÁFICAS

1. Potter PA, Perry AG, Stockert PA, Hall A. Fundamentos de Enfermería. 11a ed. España: Elsevier; 2023. p. 551-625.
2. Ball JW, Dains JE, Flynn J, Solomon BS, Stewart RW. Manual Seidel de Exploración física. 10a ed. España: Elsevier; 2023. p. 35-55.

CAPÍTULO 3

VALORACIÓN DE ENFERMERÍA DE LOS SIGNOS VITALES

Los signos vitales proporcionan señales de vida y su monitoreo permite vigilar las funciones del cuerpo. Es importante conocer los valores habituales de los signos vitales de la persona examinada y compararlos con los valores actuales. Igualmente, es importante dominar la técnica correcta para la obtención exacta de los mismos pues un resultado erróneo puede llevar a equivocaciones en el cuidado de las personas, bien sea porque no se detecten las alteraciones oportunamente o porque se instauren tratamientos innecesarios por una valoración inadecuada.

Los signos vitales que se valoran rutinariamente son: el pulso, la presión arterial, la respiración y la temperatura. Algunos autores consideran a la saturación de oxígeno (SpO₂) medida a través de la pulsioximetría como el quinto signo vital, por lo cual se incluye en el desarrollo de esta guía. También se incluyen el peso y la talla, aunque estos dos no se consideran signos de vida.

Reconocer si los valores de estos se encuentran en el rango normal o por el contrario están alterados, permitirá al profesional de enfermería determinar la condición de salud actual del individuo, evaluar la respuesta a tratamientos, tomar decisiones y realizar intervenciones de enfermería oportunas y eficaces que contribuyan al bienestar de las personas que están a su cuidado.

CONTENIDO

En este capítulo se abordarán las siguientes temáticas:

- Definición de la presión arterial y clasificación según la Sociedad Europea de Hipertensión (ESH) y la Sociedad Internacional de Hipertensión (ISH) acogida por la Sociedad Colombiana de Cardiología y Cirugía Cardiovascular en el 2023.
- Recomendaciones para la toma correcta de la presión arterial.

Manual de enfermería para la valoración física del adulto

- Precauciones en la toma de la presión arterial (PA), cuando el paciente tiene antecedentes de cáncer de mama y extirpación de ganglios linfáticos.
- Precauciones en la toma de la presión arterial (PA), cuando el paciente tiene fístulas arteriovenosas (FAV).
- Descripción de las partes de un tensiómetro.
- Técnica para tomar la presión arterial (palpatoria y auscultatoria).
- Ruidos de Korotkov (Korotkoff).
- Vacío auscultatorio.
- Toma de presión arterial en miembros inferiores.
- Factores que afectan la presión arterial.
- Presión del pulso (PP).
- Presión arterial media (PAM).
- Terminología clave: presión arterial sistólica, presión arterial diastólica, hipotensión, hipotensión ortostática e hipertensión.
- Definición de pulso.
- Precauciones en la palpación del pulso.
- Características del pulso: frecuencia, amplitud, ritmo, elasticidad de la pared arterial.
- Factores que influyen en el pulso.
- Terminología clave: taquicardia, bradicardia, pulso apical, pulso periférico, déficit de pulso, pulso saltón, pulso filiforme y arritmia.
- Definición de la temperatura corporal.
- Tipos de termómetros más utilizados para medir la temperatura.
- Sitios más comunes para tomar la temperatura corporal.
- Precauciones en la toma de la temperatura corporal.
- Terminología clave: normotermia, febrícula, hipertermia e hipotermia.
- Factores que afectan la temperatura corporal.
- Respiración, frecuencia respiratoria y su valor normal.
- Factores que afectan la frecuencia respiratoria.
- Terminología clave: Apnea, eupnea, bradipnea, taquipnea, hiperventilación, hipoventilación, respiración de Cheyne Stokes, respiración de Biot y respiración de Kussmaul.
- Saturación de oxígeno y valores normales.
- Funcionamiento de un pulsioxímetro.
- Factores que influyen en las lecturas de saturación de oxígeno.

- Índice de masa corporal (IMC): cálculo y clasificación.

EQUIPO PARA LA EXPLORACIÓN FÍSICA

Para la valoración de enfermería de los signos vitales y del Índice de Masa Corporal (IMC) se requieren los siguientes recursos:

- Esfigmomanómetro (tensiómetro).
- Estetoscopio (fonendoscopio).
- Termómetro.
- Reloj con segundero o pantalla digital.
- Pulsioxímetro (oxímetro de pulso).
- Báscula con barra para la medición de la altura (o báscula digital y cinta métrica).
- Alcohol antiséptico y torundas de algodón (para la desinfección de los diferentes insumos).

CONOCIMIENTOS CLAVE A PARTIR DE PREGUNTAS ORIENTADORAS

Defina qué es presión arterial y explique cómo se clasifica según las guías de hipertensión arterial (HTA) de la Sociedad Europea de Hipertensión (ESH) y la Sociedad Internacional de Hipertensión (ISH) acogida por la Sociedad Colombiana de Cardiología y Cirugía Cardiovascular en el 2023.

Presión arterial (PA): es la fuerza variable que ejerce la sangre por unidad de área de la pared arterial durante todo el ciclo cardiaco. (1)

Tabla 4. Clasificación de la hipertensión arterial (HTA) según la medición de la presión arterial (PA)

| Categoría | Sistólica (mmHg) | | Diastólica (mmHg) |
|------------------------|------------------|-----|-------------------|
| Optima | <120 | y | <80 |
| Normal | 120-129 | y | 80-84 |
| Alta-normal | 130-139 | y/o | 85-89 |
| HTA Grado 1 | 140-159 | y/o | 90-99 |
| HTA Grado 2 | 160-179 | y/o | 100-109 |
| HTA Grado 3 | > o igual a 180 | y/o | > o igual a 110 |
| HTA sistólica aislada | > o igual a 140 | y/o | < 90 |
| HTA diastólica aislada | <140 | y/o | > o igual a 90 |

Fuente: tomada de Kozier B, Erb G, Berman A, Snyder S (2).

¿Cuáles son las recomendaciones para una correcta toma de la presión arterial?

- a. La presión arterial se debe tomar en una habitación tranquila, con temperatura confortable. (2)
- b. El individuo no debe fumar, ni consumir cafeína, medicamentos, alimentos o hacer ejercicio 30 minutos antes de la medición. (2)
- c. El paciente debe permanecer sentado y relajado durante 3 a 5 minutos. (1)(2)
- d. El individuo no debe de hablar durante o entre las mediciones de la presión arterial. (2)
- e. Postura: habitualmente se toma la presión arterial con el paciente sentado con el respaldo apoyado en una silla, las piernas sin cruzar y los pies planos en el piso. El brazo debe de estar desnudo descansando sobre una mesa y la parte media del brazo a la altura del corazón. (2)
- f. Manguito bien ajustado, que debe cubrir las dos terceras partes de la longitud del brazo y el 80% del mismo, el borde inferior debe estar localizado dos traveses de dedo por encima del pliegue del codo. Si el manguito es muy pequeño se produce un falso aumento de la PA, si es muy grande dará falsas presiones bajas. (1)
- g. En la primera visita al consultorio, la presión arterial debe medirse en ambos brazos y se debe tomar como referencia la del brazo con mayor valor. Una diferencia persistente de presión arterial sistólica (PAS) entre los brazos mayor a 15-20 mmHg sugiere aterosclerosis y se relaciona con un mayor riesgo cardiovascular. (2)
- h. Tomar la PA de forma palpatoria y por auscultación, siempre en este orden. (1)

¿Qué precauciones se deben tener en cuenta en la toma de la presión arterial (PA), cuando el paciente tiene antecedentes de cáncer de mama y extirpación de ganglios linfáticos?

En el tratamiento de los pacientes con cáncer de mama es común la realización de la mastectomía, definida como la extirpación quirúrgica, total o parcial, de la mama (6). Con este procedimiento es usual la realización conjunta o posterior de extirpación de ganglios linfáticos axilares, que puede hacerse por vaciamiento ganglionar axilar o por biopsia del ganglio linfático centinela que se utiliza para determinar si el cáncer se ha propagado a los ganglios linfáticos y definir el manejo más apropiado, según el caso. El vaciamiento ganglionar también es útil para limitar la propagación del

cáncer a otras zonas del cuerpo. (14)

Con los pacientes que se han sometido a vaciamiento ganglionar axilar ha existido una preocupación histórica en relación con el riesgo de desarrollar o exacerbar linfedema en la extremidad afectada (8)(9). Esta situación llevó a la generación de recomendaciones generales para evitar procedimientos como la venopunción, las inyecciones y la toma de la presión arterial en el brazo ipsilateral (del lado de la cirugía). (9)

La educación que se le ha brindado a muchos pacientes respecto a proteger su brazo en riesgo, de cualquier procedimiento médico, incluida la toma de la presión arterial fue resultado de la estimación de que el aumento de la presión hidrostática generado por un manguito de presión arterial o la posible lesión a los vasos linfáticos al realizar procedimientos invasivos podría obstaculizar el drenaje linfático normal. (9)

La linfedema es una condición en la cual se acumula un exceso de líquido linfático en los tejidos debido a una disfunción del sistema linfático; este depósito desencadena un proceso de inflamación, fibrosis y cúmulo de tejido adiposo que causa una gran cantidad de síntomas clínicos y, en consecuencia, afecta la calidad de vida de los pacientes. (13)

Existen investigaciones más actuales que han desafiado la idea de un mayor riesgo de linfedema como resultado de la toma de presión arterial en el brazo ipsilateral después de una mastectomía con vaciamiento ganglionar para tratar el cáncer de mama. En las investigaciones mencionadas no se demostró que las mediciones de presión arterial en el brazo en riesgo tuvieran importancia clínica que aumentara el riesgo de linfedema. (10)

Otros estudios recientes también concluyen que la evidencia es muy limitada para correlacionar la venopunción, los viajes aéreos y las mediciones de la presión arterial con la exacerbación o remisión de la linfedema en los pacientes con antecedentes de cáncer de mama. (11) (14)

Organizaciones, como la Sociedad Americana del Cáncer y la Red Nacional de Linfedema, aconsejan emplear un manguito de presión arterial manual y un fonendoscopio para la toma de la presión arterial en el brazo ipsilateral (del lado de la cirugía), si es necesario. Se considera que esta técnica impide la alta presión de compresión que generan los dispositivos automáticos de presión arterial, que frecuentemente realizan múltiples inflados para poder dar una lectura. La medición manual posibilita un control más gradual y posiblemente menos compresivo. (12)

Aunque la evidencia cuestiona la necesidad de evitar estrictamente la toma de la presión arterial en el brazo afectado después de una extirpación de los ganglios linfáticos, es una práctica sensata utilizar el brazo no afectado cuando sea posible, para excluir cualquier riesgo potencial, por mínimo que sea, para la extremidad susceptible de desarrollar linfedema. (12)

En el caso de que ambos brazos estén afectados o no estén disponibles (por ejemplo, debido a cirugía bilateral de ganglios linfáticos o presencia de un catéter central de inserción periférica), se puede contemplar la toma de la presión arterial en un sitio alternativo, como en el muslo. (12)

¿Qué precauciones se deben tener en cuenta en la toma de la presión arterial (PA), cuando el paciente tiene fístulas arteriovenosas (FAV)?

Los pacientes con enfermedad renal crónica avanzada (ERCA) deben acceder a uno de los diferentes tipos de técnicas de diálisis disponibles para realizar el tratamiento sustitutivo renal (TRS). (15)

En los pacientes que se requiere la hemodiálisis como TRS, surge la necesidad de garantizar un acceso vascular adecuado para implementarla. La fístula arteriovenosa (FAV) es una de las mejores opciones, pues permite una diálisis adecuada por cuanto proporciona un flujo sanguíneo suficiente, su tasa de permeabilidad es alta y la incidencia de complicaciones es inferior respecto a otros accesos. (15)

La fístula arteriovenosa nativa consiste en la unión directa entre la arteria y la vena del paciente para el desarrollo y punción fácil de la última. Existen otras opciones como las fístulas arteriovenosas protésicas que se utilizan cuando no se encuentran venas adecuadas en las extremidades superiores. En estas últimas fístulas, la conexión entre arteria y vena se hace a través de una prótesis sintética de PTFE, que será la que se puncione para realizar la hemodiálisis. (15)

Existe una propagada desconfianza a medir la presión arterial en el brazo que tiene una fístula arteriovenosa (FAV). La preocupación primordial es la posibilidad de provocar trombosis en el acceso vascular o dañar la fístula por la compresión externa que se genera. Los pacientes que se realizan hemodiálisis habitualmente son instruidos por sus proveedores de atención médica para que impidan la toma de presión arterial en el brazo con la FAV. (16)

En concordancia con lo anterior, La American Nephrology Nurses Association recomienda a los pacientes evitar tomar la presión arterial en el brazo con FAV para prevenir trombosis o daño mecánico (18). El fundamento principal es evitar la

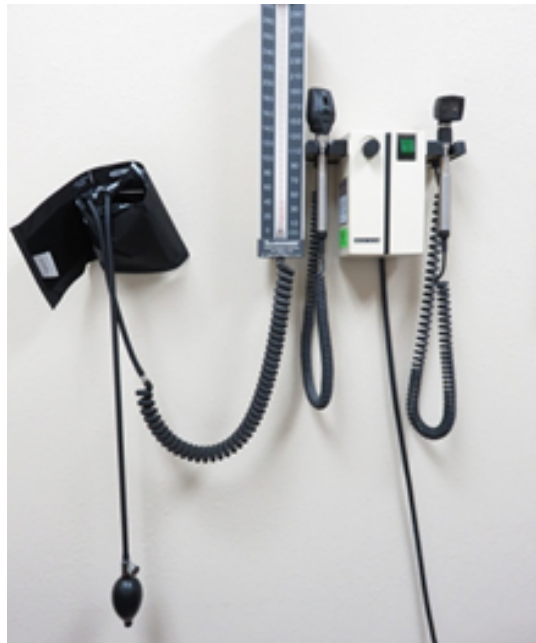medición de la presión arterial en la extremidad superior con FAV siempre que sea posible. De esta manera, se debe utilizar el brazo contralateral para la medición de la presión arterial. (17)

Si la medición de la presión arterial en el brazo con la FAV no se puede evitar (por ejemplo, en pacientes con FAV bilaterales o cuando hay otras contraindicaciones), se aconseja utilizar una técnica manual suave. (12)

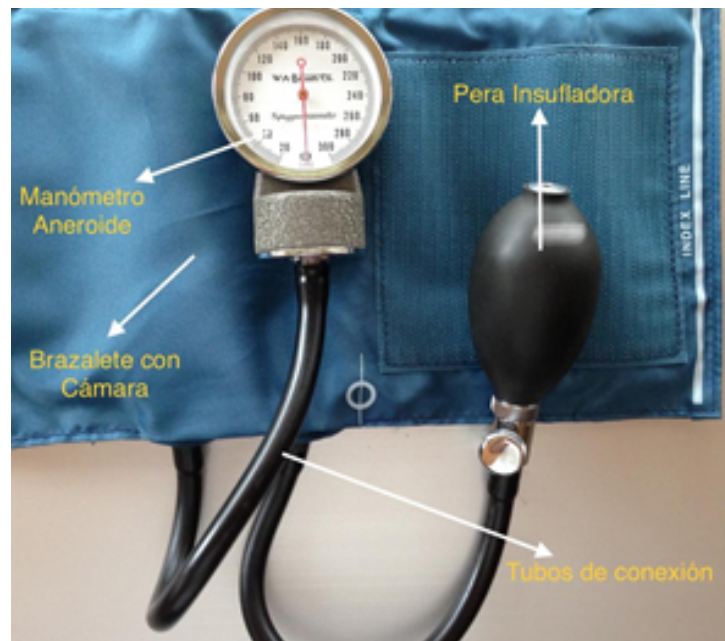
La presión arterial puede medirse de manera directa (catéter arterial) o de manera indirecta con el tensiómetro. Describa cuáles son las partes del tensiómetro.

- a. Manguito: pieza de tela que se ajusta a la extremidad por diferentes mecanismos (velcro, broches o correas). Contiene la bolsa inflable y viene de diferentes tamaños. (1)
- b. Bolsa inflable: bolsa que va dentro del manguito de tela que se conecta por medio de mangueras al sistema de inflado que puede ser tipo pera o automático, una manguera adicional la conecta al manómetro. (1)
- c. Pera: tiene una válvula unidireccional que permite la entrada, pero no la salida de aire durante cada insuflación y sirve para insuflar aire dentro del manguito. (1)
- d. Perilla: cuando está abierta permite desinflar el manguito y cuando está cerrada permite inflarlo. (1)
- e. Manómetro: aparato de precisión calibrado en mmHg. Puede ser (1):
 - Aneroide: mecanismo de resorte, mecánico, que está calibrado para estirarse predeciblemente en respuesta a la insuflación de aire.
 - De columna de mercurio: el mercurio llena un tubo vertical graduado en mmHg y se desplaza en respuesta a la insuflación de aire dentro del manguito.

Manual de enfermería para la valoración física del adulto

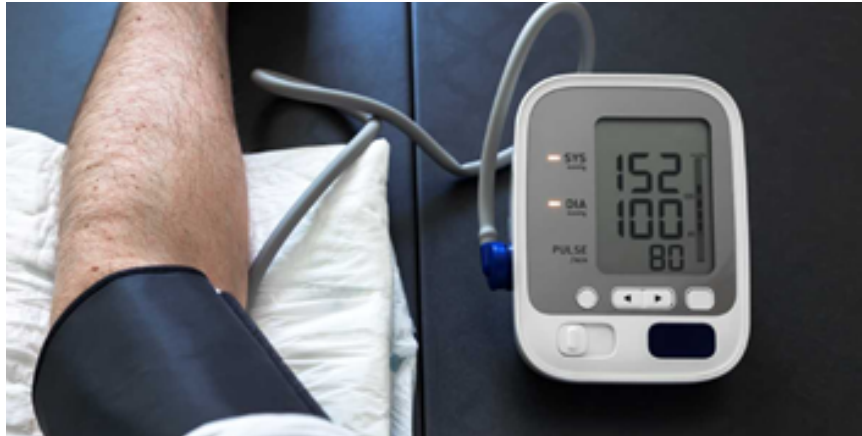

Fuente: <https://pixabay.com/es/photos/presión-arterial-hipertensión-equipo-1697286/> [20/Junio/2023]



Fuente: <https://pixabay.com/es/photos/esfigmoman%C3%B3metro-presi%C3%B3n-arterial-915652/> (Modificada) [20/Junio/2023]

- Electrónico (digital): puede ser automático, no requiere pera para insuflación ya que tiene un mecanismo interno que lo infla. Puede ser semiautomático con pera, pero el mecanismo de presentación de datos es digital.



Fuente: <https://hiraoka.com.pe/blog/post/tensiometro-que-es-para-que-sirve-y-como-functiona>

Explique la técnica para tomar la presión arterial palpatoria. (1)

- a. Durante todo el procedimiento, palpe el pulso radial del paciente con su mano no dominante.
- b. A una velocidad moderada, insufla aire con la pera de modo que la presión en el manómetro ascienda cada vez unos 10 a 15 mmHg.
- c. Ubique el punto en el cual desaparece el pulso radial y eleve la presión en el manómetro unos 20 mmHg por encima de este punto.
- d. Abra la perilla lentamente para que la aguja del manómetro baje a una velocidad moderada.
- e. Cuando reaparece el pulso radial, verifique la presión que muestra el manómetro en ese momento, pues esa es la PA sistólica palpatoria.

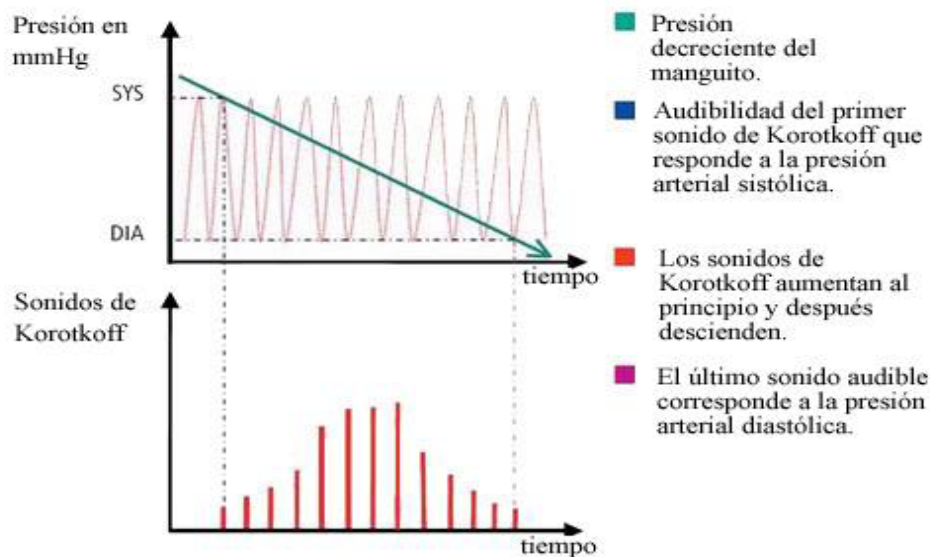
Con este método NO se puede medir la PA diastólica. Sirve para establecer el nivel de la sistólica y así saber hasta dónde subir la presión del manguito al buscar la PA auscultatoria.

¿Qué son los ruidos de Korotkov (Korotkoff), a qué se deben, cuáles son y con qué se relacionan? (1)

Los ruidos escuchados en la arteria braquial durante la toma de la presión arterial se llaman ruidos de Korotkov. Al ascender la presión del manguito por encima de la presión arterial sistólica palpatoria, la arteria braquial se colapsa. Al reducir paulatinamente la presión del manguito se ausculta lo siguiente:

- a. Ausencia de ruidos (colapso arterial).

- b. Surgimiento de dos o tres ruidos de tono bajo, sincrónicos con el pulso. Este primer ruido corresponde a la apertura mínima de la luz arterial e ingreso de sangre a una arteria relativamente vacía. La turbulencia de la sangre y la vibración de la pared arterial son los responsables de este ruido.
- c. Incremento súbito de los ruidos porque la luz arterial presenta mayor apertura.
- d. Amortiguamiento brusco de los ruidos durante dos o tres pulsaciones (máxima apertura de la luz arterial), para luego reaparecer el silencio (flujo laminar arterial inaudible).
- e. En algunas ocasiones el amortiguamiento de los ruidos continúa por más de dos o tres ruidos, inclusive hasta que la presión del manómetro ha llegado a cero.



Fuente: Métodos psicofisiológicos: volumen sanguíneo y presión sanguínea (12 abril,2015). Disponible en: <https://skyvictor375.wordpress.com/2015/04/12/volumen-sanguineo-y-presion-sanguinea/> [20/Junio/2023]

Explique la técnica para tomar la presión arterial auscultatoria. (1)

Después de conocer la presión arterial sistólica palpatoria del paciente y con el borde inferior del manguito localizado dos traveses de dedo por encima del pliegue del codo, realice lo siguiente:

- a. Palpe el pulso braquial en la cara anterior del tercio distal del brazo que no está cubierta por el manguito.

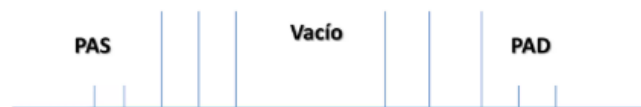- b. Coloque el diafragma del estetoscopio sobre el lugar donde localizó la arteria braquial.
- c. Aumente la presión en el manómetro 20 mmHg por encima de la presión sistólica palpatoria.
- d. Abra la perilla y disminuya la presión en el manómetro lentamente.
- e. Ausculte los ruidos de Korotkov cuidadosamente. Cuando perciba el primer ruido, la presión medida por el manómetro es la presión sistólica.
- f. Continúe atentamente auscultando mientras la aguja del manómetro desciende. La presión medida en el manómetro cuando desaparecen los sonidos es la presión diastólica.
- g. Si los sonidos se amortiguan, pero no desaparecen o se prolongan hasta que el registro es cero, la presión arterial diastólica es la registrada por el manómetro cuando se amortiguan los sonidos.

¿Qué es el vacío auscultatorio y cuál es su importancia?

En algunas ocasiones al tomar la presión arterial, se presenta una pérdida súbita de los ruidos auscultatorios por espacio de 10-20 mmHg con retorno posterior de los mismos. Este es el llamado vacío auscultatorio. (1)

Su importancia está en que puede llevar a errores en la toma de la presión arterial. Si se desconoce la presión arterial palpatoria, se puede empezar la medición de la presión arterial exactamente durante el vacío auscultatorio y obtener una falsa presión arterial sistólica. Para evitar este problema siempre debe tomarse la presión arterial palpatoria. (1)

Hiato auscultatorio



- Palpatoria evita este problema

Fuente: <https://es.slideshare.net/carlosandresrg/presin-arterial-60832400> [20/Junio/2023]

¿En cuáles situaciones se debe medir la presión arterial en miembros inferiores?, ¿cuál es la técnica? y ¿cómo es el valor de la presión arterial en miembros inferiores en relación con el valor de la presión en los miembros superiores?

La presión arterial en miembros inferiores no se mide de forma rutinaria, se hace cuando por alguna razón no se pueda medir la presión en los miembros superiores o en caso de encontrar una disminución de los pulsos arteriales en miembros inferiores (femoral, poplíteo, tibial posterior o pedio) con respecto a los pulsos tomados en los miembros superiores. Para la toma de la PA en miembros inferiores se debe realizar lo siguiente: (1)

- Colocar al paciente preferiblemente en decúbito prono. (1)
- Ubicar el manguito en el tercio inferior del muslo y auscultar en la arteria poplíteica o situarlo en la pantorrilla y auscultar con el fonendoscopio el pulso tibial posterior (resto de técnica igual que la de los miembros superiores). (1)

En los miembros inferiores, a nivel de la arteria femoral, la presión arterial es de 10 mmHg más alta que en los superiores. (1)

En el adulto, la presión sistólica en la arteria poplíteica suele ser de 20 a 30 mmHg mayor que en la arteria braquial; la presión diastólica es en general la misma. (3)

¿Qué factores afectan la presión arterial (PA)? (3)

- La edad: a medida que se incrementa la edad la presión arterial aumenta, pues la elasticidad de las arterias disminuye, se hacen más rígidas. (3)
- El ejercicio: la actividad física incrementa el gasto cardiaco, y, por tanto, la presión arterial. (3)
- El estrés: los estímulos que actúan sobre el sistema nervioso simpático incrementan la vasoconstricción arteriolar y el gasto cardiaco, y esto aumenta la presión arterial. No obstante, el dolor intenso disminuye mucho la presión arterial ya que inhibe al centro vasomotor y produce vasodilatación. (3)
- La raza: los afroamericanos mayores de 35 años tienen cifras de presión arterial más alta que los de raza blanca de la misma edad. (3)
- El sexo: después de la pubertad, los varones suelen tener la presión arterial más alta que las mujeres de la misma edad. Después de la menopausia las mujeres, tienen en general, valores de la presión arterial más alta que antes de la misma. (3)
- Los medicamentos: muchos fármacos pueden aumentar o disminuir la presión arterial. (3)

- Obesidad: tanto infantil como del adulto predispone a la hipertensión. (3)
- Variaciones diurnas: la presión suele ser menor en las horas de la mañana, cuando el índice metabólico es menor; luego, a lo largo del día, la presión aumenta hasta alcanzar su máximo al final de la tarde o al iniciar la noche. (3)
- Enfermedades: cualquier proceso que afecte el volumen de sangre, el gasto cardíaco, la distensibilidad de las arterias o la viscosidad de la sangre tiene un efecto directo sobre la presión arterial. (3)
- Temperatura: por causa del aumento de la tasa metabólica, la fiebre puede elevar la presión arterial. Sin embargo, el calor extremo provoca vasodilatación y disminución de la presión arterial, el frío causa vasoconstricción y eleva la presión arterial. (3)

¿Qué es la presión del pulso (PP), cómo se calcula y cuánto es el valor normal? (1)

Es la diferencia entre la presión arterial (PA) sistólica y la diastólica. Da cuenta de la magnitud de la presión que distiende la pared arterial desde el estado de máxima distensión (PA sistólica) hasta el estado de reposo (PA diastólica). Así mismo, es una medida del gradiente de flujo de la sangre. (1)

PP: PAS – PAD

Normal: 40 + o – 10 mmHg, es decir, de 30-50 mmHg.

¿Qué es la presión arterial media (PAM), cuál es su valor normal y cómo se calcula? (1)

Durante cada ciclo cardíaco, las paredes arteriales soportan una presión cíclica variable entre dos extremos: presión arterial sistólica y diastólica. La presión arterial media expresa la presión promedio soportada en todo momento por la pared arterial como si no variara. El valor normal de la PAM es de 70 – 105 mmHg. Conservar dentro del rango normal la PAM es muy útil para garantizar una apropiada perfusión tisular. (1)

- PAM: PAS + 2PAD/3
- PAM: PAD + PAS – PAD/3
- PAM: PAD + PP/3

En relación con la presión arterial, explique el significado de los siguientes términos y si es el caso, las posibles causas: (3) (1)

- a. Presión arterial sistólica: es la presión contigua a la contracción del ventrículo. Corresponde al primer sonido que se escucha durante la medición de la presión arterial. (3)
- b. Presión arterial diastólica: es la presión que se registra durante el reposo del ventrículo. (3)
- c. Hipotensión: presión arterial inferior a lo normal. Se refiere a una PAS menor de 90 mmHg y una PAD menor de 60 mmHg asociada a una combinación de las siguientes manifestaciones: mareo a síncope (pérdida de la conciencia), palidez, sudoración fría, pulso débil y palpitaciones, dificultad respiratoria, náuseas y vómito, opresión precordial y visión borrosa. (1) Hipotensión arterial también es la pérdida súbita de 20 o más mmHg con respecto a la presión arterial habitual del individuo, también se asocia a las manifestaciones ya descritas. (1)
- d. Hipotensión ortostática: es la disminución de la presión que ocurre cuando el paciente se sienta o se pone de pie. Suele ocurrir por una vasodilatación periférica en la que la sangre abandona los órganos centrales del cuerpo, especialmente el encéfalo, y se traslada a la periferia, haciendo que la persona pueda sentir un desvanecimiento (3). Se define como una disminución de la PAS mínimo de 20 mmHg y de la PAD de 10 mmHg con el cambio de posición, se puede presentar mareo, lipotimia o pérdida del conocimiento. (1)
- e. Hipertensión: presión arterial por encima de los valores normales. (1)

¿Qué es el pulso? (1)

Pulso: cambios cíclicos de distensión de la pared de cualquier arteria producidos por el paso de la sangre con cada latido cardiaco. (1)

¿Cuáles precauciones se deben tener en cuenta en el momento de palpar el pulso?

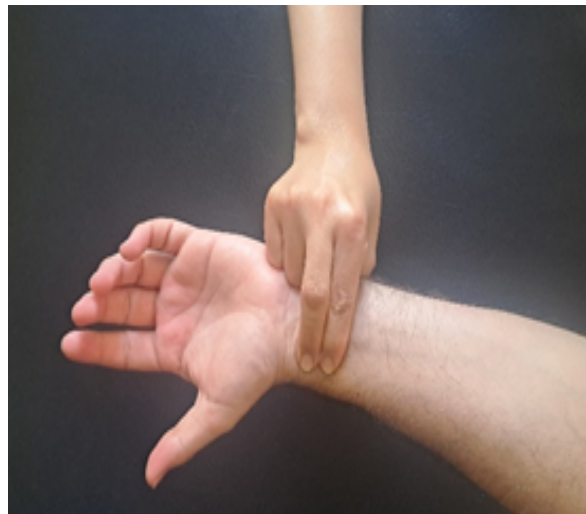Se puede valorar el pulso de cualquier arteria, pero usualmente se utiliza la arteria radial porque es accesible y se palpa fácilmente. Cuando el estado de un paciente se agrava y el gasto cardiaco tiene una disminución considerable, los pulsos periféricos se vuelven débiles y son difíciles de palpar. En este caso, se recomienda la localización de la arteria carótida para valorar el pulso rápidamente (la ubicación de todos los

pulsos periféricos que se pueden palpar se encuentra en el capítulo de valoración del sistema cardiovascular y vascular periférico). (7)

Cuando se toman rutinariamente los signos vitales, la valoración de otras zonas de pulso periférico, es innecesaria. Usualmente, se evalúan otros pulsos periféricos cuando se realiza una exploración física completa, cuando hay alteraciones del flujo sanguíneo a una parte del cuerpo secundarias a un procedimiento quirúrgico o a un tratamiento o cuando hay signos y síntomas de alteración del flujo sanguíneo periférico. (7)

Para palpar el pulso se deben utilizar los pulpejos del segundo y tercer dedo (incluso el cuarto si se requiere), colocarlos juntos y orientarlos en la dirección del eje longitudinal de la arteria a evaluar, variando la presión de palpación alternativamente. (1)

Antes de palpar el pulso, es necesario que el paciente tenga un reposo mínimo de 10 minutos debido a que la actividad física aumenta la frecuencia del pulso. También, se debe verificar si el paciente tiene prescritos medicamentos que afecten la frecuencia del pulso, ya sea que la disminuyan o que la aumenten (la frecuencia del pulso es una característica que se explicará más adelante).



Fuente: elaboración propia.

Explique cada una de las características del pulso: frecuencia en el adulto, ritmo, amplitud y elasticidad. (1)

- Frecuencia del pulso (1): es el número de pulsaciones en un minuto. Puede calcularla en 1 minuto, o si el paciente no tiene alteraciones del ritmo del corazón puede calcularla en 15 segundos y multiplique este resultado por 4. Debe corresponder exactamente con la frecuencia del corazón. lo normal en reposo es de:

Pulso: 60 – 100 ppm (pulsaciones por minuto)

En condiciones normales puede haber variaciones en los siguientes casos: menos de 60 ppm (bradicardia) en atletas, constitucional, sueño profundo y practicantes de yoga. Más de 100 ppm (taquicardia) en situaciones de ejercicio, estrés y ansiedad.

- Ritmo (1): uniformidad de cada pulsación que entrega una experiencia palpatoria de igualdad entre evento y evento sistólico. Normalmente el intervalo entre pulsaciones es aproximadamente igual, y da la sensación de ritmo regular. En las personas normales (particularmente en los niños y jóvenes) se produce una arritmia sinusal respiratoria (alteración del ritmo no patológica), que consiste en un aumento de la frecuencia del pulso en la inspiración (aumento del retorno venoso) y una disminución durante la espiración (disminución del retorno venoso). Es un reflejo vagal que no indica enfermedad. Esta situación es causada por el aumento y disminución del retorno venoso en la aurícula derecha.
- Amplitud (1): es el grado de desplazamiento o dilatación de las paredes arteriales (grado de distensión) con cada latido cardíaco. Es una apreciación táctil subjetiva y su clasificación es:

Tabla 5. Clasificación del pulso según su amplitud

| | |
|-----|------------|
| 0 + | Ausente |
| 1 + | Disminuido |
| 2 + | Normal |
| 3 + | Aumentado |
| 4 + | Saltón |

Fuente: tomado de Uribe-Mesa, AL(1).

La amplitud del pulso depende del volumen sistólico cardíaco y varía con el ejercicio, la excitación y la temperatura, que la aumentan. El reposo, la relajación y el sueño la pueden disminuir.

- Elasticidad de la pared arterial (1): facilidad para comprimir la arteria con la presión digital y retorno a su posición inicial al liberarla. Se refiere al grado de dureza o resistencia al colapso de la arteria por la presión digital. Normalmente es una estructura blanda que se deja colapsar con suave presión.

¿Qué factores influyen en el pulso? (3)

- La edad: la frecuencia del pulso disminuye gradualmente conforme la edad avanza.
- El sexo: tras la pubertad, la frecuencia del pulso femenino es algo superior a la del masculino.
- El ejercicio: la actividad física aumenta la frecuencia del pulso. En deportistas de alto rendimiento el aumento de la frecuencia del pulso suele ser menor debido al mayor tamaño, potencia y eficiencia de su corazón.
- La fiebre: la frecuencia del pulso aumenta: a) en respuesta a la disminución de la presión arterial consecuente a la vasodilatación periférica por aumento de la temperatura corporal y b) como resultado del incremento del índice metabólico.
- Medicamentos: algunos fármacos aumentan la frecuencia del pulso, por ejemplo, la adrenalina y otros la disminuyen como los cardiotónicos, por ejemplo, los digitálicos.
- La hipovolemia/deshidratación: la pérdida de sangre por el sistema vascular eleva la frecuencia del pulso para aumentar la presión arterial.
- El estrés: aumenta la fuerza y la frecuencia del latido cardíaco, estimula el sistema simpático. La ansiedad, el miedo y el dolor intenso, estimulan el sistema simpático.
- La posición: al estar sentado o de pie, la sangre se acumula en los vasos de los sitios declive del sistema venoso. Esta acumulación genera una reducción temporal del retorno de sangre venosa al corazón con disminución de la presión arterial y elevación de la frecuencia cardíaca.
- Patologías: algunas patologías, que afectan el corazón o dificultan la oxigenación, pueden generar alteraciones del pulso en reposo.

En relación con el pulso, explique el significado de los siguientes términos: (3)

- a. Taquicardia: más de 100 pulsaciones por minuto.
- b. Bradicardia: menos de 60 pulsaciones por minuto.

- c. Pulso apical: pulso central, localizado en el vértice del corazón que se percibe en el quinto espacio intercostal izquierdo con línea medio clavicular (5 EII LMC).
- d. Pulso periférico: es el que se sitúa lejos del corazón.
- e. Déficit de pulso: es cualquier discrepancia entre la frecuencia de pulso apical y la radial, usualmente en este caso, la frecuencia de pulso apical es mayor que la frecuencia del pulso radial. Esto indica que el impulso con que el corazón lanza la sangre es demasiado débil para que se perciba la onda del pulso en la periferia, o puede ser un signo de que una enfermedad vascular impide la transmisión de los impulsos.
- f. Pulso saltón: es un pulso fuerte que se palpa cuando hay un volumen sanguíneo pleno o potente, que solo puede obliterarse con dificultad.
- g. Pulso filiforme: es el pulso débil, fácil de obliterar con la presión de los dedos.
- h. Arritmia: es un pulso con ritmo irregular. Puede consistir en latidos aleatorios, irregulares o en un patrón dominante de latidos irregulares.

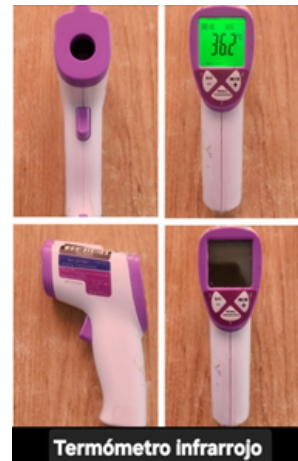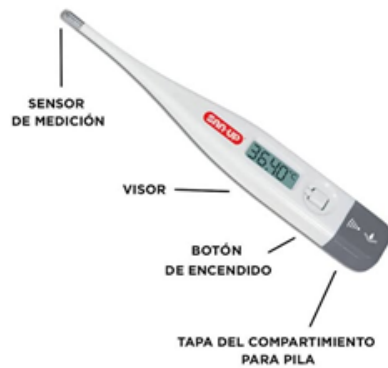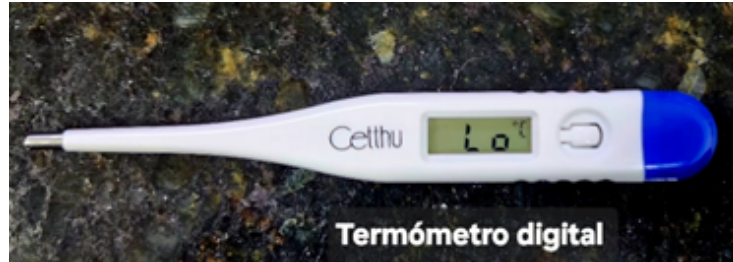Explique ¿qué es la temperatura corporal? y ¿cuáles son los tipos de termómetros más utilizados para medirla?

La temperatura corporal refleja el equilibrio entre la producción y la pérdida de calor corporal (3), es una expresión de la actividad metabólica que cambia permanentemente en el organismo y de la eficacia de los mecanismos de control que la mantienen dentro del rango apto para el óptimo funcionamiento de todos los sistemas orgánicos (1).

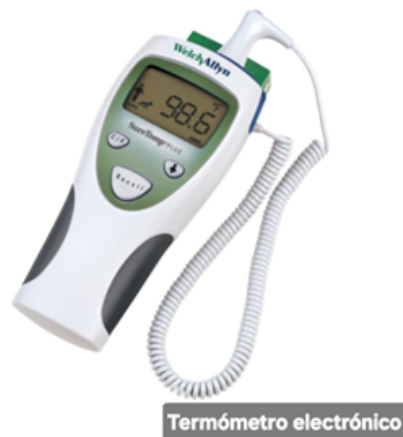La temperatura corporal normal varía durante el día en un mismo individuo por el ciclo circadiano y es variable de un paciente a otro. Además, es menor durante el reposo nocturno y aumenta al mediodía y la tarde al incrementarse la actividad física. (1).

Para medirla existen termómetros digitales (sustitutos de los de mercurio), infrarrojos (toman la temperatura sin contacto, sobre la frente o el conducto auditivo externo empleando conos desechables), electrónicos (emplean sondas intercambiables y los hay para uso axilar, bucal o rectal), de mercurio (salieron de circulación por su toxicidad, aunque a nivel domiciliario aún se encuentran

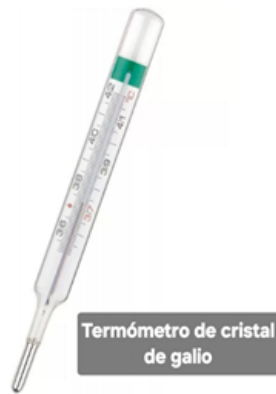algunos de estos termómetros) y de cristal de galio (su funcionamiento es similar a los termómetros de mercurio, pero no son tóxicos, en nuestro contexto no son comunes). (5)



Fuente: Elaboración propia



Fuente: <https://passunibiomedic.com/producto/termometro-electronico-suretemp-plus-690>



Fuente: <https://ortoprime.es/products/term-metro-con-galio-de-vidrio>

¿En cuáles sitios se puede tomar la temperatura corporal? y ¿cuáles son las precauciones que deben tenerse en la toma de la temperatura?

La medición de la temperatura puede realizarse en los siguientes lugares:

- Axilar: actualmente por comodidad, higiene y seguridad del paciente la medición de la temperatura se hace axilar en la mayoría de los casos, aunque se considera más inexacta comparada con la medición en otros lugares. (1)
- Oral: puede verse alterada cuando durante la toma de la temperatura el paciente respira por la boca o por la ingesta previa de alimentos fríos o calientes (1). No se utiliza habitualmente por higiene y seguridad del paciente, por lo cual no se detallarán las precauciones para la toma de la temperatura oral.
- Rectal: es la más exacta. Puede ser hasta 0.5°C más alta que la temperatura oral (1). No es común utilizarla en adultos por higiene, comodidad y seguridad del paciente, por lo cual no se detallarán las precauciones para la toma de la temperatura rectal.
- Timpánica y en la frente: para tomarla se requiere el uso de termómetros infrarrojos. (5)

Para el uso de los termómetros infrarrojos y electrónicos se debe tener en cuenta las instrucciones del fabricante, considerando la intimidad del paciente y la desinfección del equipo después de cada uso. (5)

Actualmente, la medición de la temperatura corporal en los adultos se realiza a nivel axilar y en la mayoría de los casos con termómetros digitales, las siguientes son las precauciones para su toma:

- Comprobar que la zona axilar está seca. Si la axila está húmeda, se debe secar con una toalla con toques suaves sin frotar para evitar aumentar la temperatura de esa zona lo que podría generar datos erróneos en la lectura. (5)
- Se debe prender el termómetro del botón de encendido (ver imagen del termómetro digital en la pregunta anterior), posteriormente se coloca el sensor de medición (bulbo) del termómetro en el pliegue axilar y el brazo cruzado sobre el tórax. Debe quedar correctamente ubicado, la parte metálica en contacto con la piel y que el sensor haga un ángulo de 30° con el cuerpo, aproximadamente. Espere a que suene (pípe) lo que indica que la medición ha terminado y verifique en el visor la temperatura del paciente. (5)
- Retire el termómetro, desinfectelo y guárdelo hasta un nuevo uso. (5)

En relación con la temperatura corporal, explique el significado de los siguientes términos:

- a. Normotermia: es la temperatura corporal que se encuentra en cifras normales. Temperatura axilar entre 36°C a 37.5°C. (1)
- b. Febrícula: aumento moderado y prolongado de la temperatura por encima de las cifras normales, por lo común no superior a 38°C, casi siempre vespertina, de origen infeccioso o nervioso (6). En otras palabras, es la temperatura corporal axilar que oscila entre 37.6°C y 37.9°C.
- c. Hipertermia: temperatura por encima de las cifras normales, mayor o igual a 38°C. Es causada por cualquier proceso inflamatorio; las enfermedades infecciosas son la causa más común. También son causa de aumento de la temperatura, el golpe de calor y el agotamiento por calor. (3)
- d. Hipotermia: temperatura axilar menor a 36°C. Puede ser inducida o accidental. La inducida se utiliza para reducir las necesidades de oxígeno de los tejidos del cuerpo y la accidental puede producirse por exposición a un ambiente frío, la inmersión en agua fría o la falta de ropa, protección o calefacción adecuadas. (3)

¿Qué factores afectan la temperatura corporal?

- La edad: los lactantes y los ancianos (mayores de 75 años) son muy sensibles a las temperaturas extremas. Los ancianos tienen mayor riesgo de hipotermia por pérdida de grasa subcutánea, falta de actividad, dieta inadecuada y disminución de la eficacia de la termorregulación. (3)

- El ritmo circadiano: normalmente la temperatura corporal cambia durante el día. El punto de mayor temperatura corporal se alcanza entre las 4 y 6 pm y el menor entre las 4 y 6 am, durante el sueño. (3)
- El ejercicio: un ejercicio extenuante puede elevar la temperatura desde 38.3 hasta 40°C. (3)
- Las hormonas: en la mujer, se eleva la temperatura corporal unos 0.3 a 0.6°C por encima de la basal, en el momento de la ovulación al secretarse progesterona. (3)
- El estrés: los estímulos que actúan sobre el sistema nervioso simpático pueden aumentar la secreción de adrenalina y noradrenalina, elevando la actividad metabólica y la generación de calor. (3)
- Entorno: las temperaturas ambientales excesivas pueden intervenir sobre los sistemas de regulación de la temperatura de los individuos. (3)

¿Qué es la respiración, cuáles características debe tener y cuál es el valor normal de la frecuencia respiratoria (FR) en el adulto?

La respiración es el acto de respirar. La inhalación o inspiración es la entrada de aire a los pulmones y la exhalación o espiración es la expulsión o movimiento de los gases desde los pulmones a la atmósfera. (3)

Su valor normal es de 12 a 20 rpm (respiraciones por minuto) (3)


La respiración debe ser regular, tranquila, con una fase inspiratoria más corta que la espiratoria. El paciente debe de estar en reposo y no se le debe advertir que se le tomará la FR, pues modificará su patrón respiratorio. (1)

¿Qué factores afectan la frecuencia respiratoria?

- a. Aumentan la frecuencia respiratoria: el ejercicio que incrementa el metabolismo, el estrés, la altura porque hay menor concentración de oxígeno y la elevación de la temperatura ambiente. Además, también se aumenta en diversos problemas respiratorios. (3)
- b. Disminuyen la frecuencia respiratoria: el descenso de la temperatura ambiental, el aumento de la presión intracraneal y ciertos fármacos (opiáceos). (3)

En relación con la respiración, explique el significado de los siguientes términos y las posibles causas:

- a. Apnea: es la ausencia de la respiración. (3)
- b. Eupnea: respiración con frecuencia y profundidad normal. (3)
- c. Bradipnea: respiración anormalmente lenta, frecuencia respiratoria menor de 12 rpm. Puede observarse en pacientes que han tomado fármacos como morfina o sedantes, que tienen alcalosis metabólica, o que sufren hipertensión intracraneal (por ejemplo, por lesiones cerebrales). (3)
- d. Taquipnea: respiración anormalmente rápida y superficial, frecuencia respiratoria mayor de 20 rpm. Aparece en caso de fiebre, acidosis metabólica, dolor e hipoxemia. (3)
- e. Hiperventilación: respiración rápida y muy profunda, en la cual se elimina mayor cantidad de dióxido de carbono del que se produce. Puede producirse en respuesta a estrés, ansiedad y acidosis metabólica. (3)
- f. Hipoventilación: respiraciones muy superficiales. La ventilación alveolar insuficiente, puede deberse a una respiración lenta, una respiración superficial, o ambas. La hipoventilación puede deberse a trastornos de los músculos respiratorios, a determinados fármacos o a la anestesia. La hipoventilación puede aumentar las concentraciones de dióxido de carbono (hipercapnia) o disminuir las concentraciones de oxígeno (hipoxemia). (3)
- g. Respiración de Cheyne- Stokes: respiraciones rítmicas crecientes y decrecientes, desde las muy superficiales hasta las muy profundas, con períodos de apnea temporal, que se debe, generalmente, a trastornos crónicos, hipertensión intracraneal y sobredosis de fármacos. (3)
- h. Respiración de Biot: respiraciones superficiales interrumpidas por apnea, pueden observarse en pacientes con trastornos del sistema nervioso central. (3)
- i. Respiración de Kussmaul: es un tipo particular de hiperventilación que aparece en la acidosis metabólica, mediante la cual el cuerpo intenta compensar el aumento de ácidos metabólicos expulsando ácido en forma de dióxido de carbono. (3)



Fuente: https://es.123rf.com/photo_45783576_gr%C3%A1fico-de-la-respiraci%C3%B3n-los-tipos-patol%C3%B3gicos-de-la-respiraci%C3%B3n-respiraci%C3%B3n-normal-respiraci%C3%B3n.html
[20/Junio/2023]

¿Qué es la saturación de oxígeno y cuál es su valor normal? (3)

El valor de saturación de oxígeno es el porcentaje de todos los sitios de unión a hemoglobina que están ocupados por oxígeno. La saturación de oxígeno normal está comprendida entre el 95 y el 100%, por debajo del 70% pone en riesgo la vida. (3)

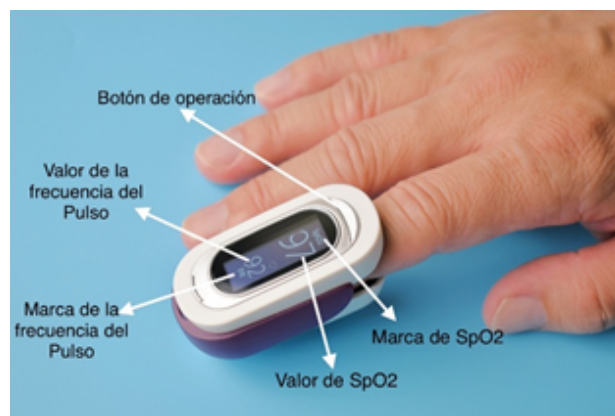¿Qué es un pulsioxímetro y cómo funciona? (3)

Es un dispositivo no invasivo que mediante un sensor determina la saturación de oxígeno en la sangre arterial del individuo. Este sensor se puede colocar en alguno de los dedos, ya sea de las manos o los pies, en el lóbulo de la oreja, en la nariz, o en la frente; también se puede colocar alrededor del pie o la mano en los recién nacidos. (3)

El pulsioxímetro puede revelar una hipoxemia (saturación de oxígeno baja) antes de que se manifiesten signos o síntomas de esta situación como, por ejemplo, la cianosis. (3)

El sensor del pulsioxímetro se compone de dos partes: a) dos diodos emisores de luz (LED), una roja y otra infrarroja, que transmite luz a través de las uñas, el tejido, la sangre venosa y la sangre arterial, y b) un fotodetector que se ubica directamente frente a los LED (es decir, al otro lado del dedo de la mano o el pie o de la nariz). El fotodetector calcula la cantidad de luz roja e infrarroja absorbida por la hemoglobina oxigenada y desoxigenada de la sangre arterial periférica y la indica como SpO_2 . (3)

La unidad del oxímetro está compuesta por una conexión interna a través de un cable sensor, y una pantalla que indica: a) la saturación de oxígeno medida, y b) la frecuencia del pulso. También existen unidades inalámbricas. (3)



Fuente: <https://pixabay.com/es/photos/ox%C3%ADmetro-de-pulso-m%C3%A9dico-dedo-6582524/> [20/Junio/2023]



Fuente: elaboración propia.

¿Qué factores influyen en las lecturas de saturación de oxígeno? (3)

- a. Hemoglobina: el pulsioxímetro determina el porcentaje de la hemoglobina que está saturada por oxígeno, independientemente del valor de la hemoglobina, es decir, la SpO_2 aparecerá normal si este porcentaje es adecuado, aunque la concentración de hemoglobina sea baja. Entonces, en un individuo anémico, con un aporte de oxígeno a los tejidos insuficiente, el valor de SpO_2 que lee el pulsioxímetro puede ser normal. (3)
- b. Circulación: el oxímetro no brindara una lectura precisa si el área ubicada bajo el sensor tiene una circulación anormal. (3)
- c. Actividad: el excesivo movimiento o el temblor de la zona donde está ubicado el sensor pueden evitar una lectura precisa. (3)
- d. Intoxicación por monóxido de carbono: los pulsioxímetros no pueden diferenciar entre la hemoglobina saturada con monóxido de carbono o con oxígeno. En esta situación, hay que acudir a otras formas de medir la oxigenación. (3)

En relación con la talla y el peso, explique qué es el Índice de Masa Corporal (IMC), cómo se calcula y cuáles son sus valores normales. (1)

Es una medida que expresa la relación entre el peso y la estatura corporal. Se calcula con la siguiente fórmula IMC: peso (kg)/ talla (m^2). Su valor normal es: 18,5 – 24,9 Kg/ m^2

En relación con el IMC, explique el significado de las siguientes categorías, según la Organización Mundial de la Salud (OMS) y el Instituto Nacional de Salud americano (NIH): (4)

- Bajo peso (desnutrición): estado en el cual el IMC es menor de 18.5 Kg/ m^2 .
- Normal: IMC entre 18.5 – 24.9 Kg/ m^2 .
- Sobrepeso: se presenta cuando el IMC está entre 25 y 29.9 Kg/ m^2 .
- Obesidad grado I: se presenta cuando el IMC está entre 30 y 34.9 Kg/ m^2 .
- Obesidad Grado II: se presenta cuando el IMC está entre 35 y 39.9 Kg/ m^2 .
- Obesidad grado III (mórbida): IMC > 40 Kg/ m^2 .

REFERENCIAS BIBLIOGRÁFICAS

1. Uribe-Mesa, AL. Manual para el examen físico del normal y métodos de exploración. Corporación para investigaciones biológicas CIB. 5ª ed.

- Medellín; 2020. p. 4-16, 27-42, 123- 129.
2. Pérez, OA, Rozo-Vanstrahlen JM. Lo más relevante de las nuevas guías de manejo de hipertensión arterial de la Sociedad Europea de Hipertensión (ESH) y la Sociedad Internacional de Hipertensión (ISH) 2023. En: Urrea, Juan Karlo. Puesta al día en cardiología -19 de julio de 2023 -Boletín 197. Sociedad Colombiana de Cardiología y Cirugía Cardiovascular. Disponible en: <https://scc.org.co/wp-content/uploads/2018/10/BOLETIN-PUESTA-AL-DIA-SCC-197-1.pdf>
 3. Kozier B, Erb G, Berman A, Snyder S. Fundamentos de Enfermería. Conceptos, proceso y práctica. 9ª ed. Vol. 1. Madrid, España: Pearson Educación S.A.; 2013. p. 534 – 73, 1384 -6.
 4. World Health Organization. Obesity: Preventing and Managing the Global Epidemic. Report of a WHO Consultation. WHO Technical Report Series 894. Vol 894.; 2000. <http://www.ncbi.nlm.nih.gov/pubmed/11234459>
 5. Castro MM, Martínez MA, Pérez MT, Hermida R, Castro MI. Procedimiento de determinación de la temperatura corporal. Santiago de Compostela – España. 2021.
 6. Real Academia Española: Diccionario de la lengua española, 23.^a ed., [versión 23.8 en línea]. <<https://dle.rae.es>> [16 de marzo del 2025].
 7. Potter PA, Perry AG, Stockert PA, Hall A. Fundamentos de Enfermería. 11a ed. España: Elsevier; 2023. p. 501-50.
 8. Brunelle CL, Jackson K, Shallwani SM, Hunley JH, Kennedy A, Fench S, Hill A, Paskett ED, Rush K, Thiadens SRJ, White J, Stewart P. Evidence-based recommendations regarding risk reduction practices for people at risk of or with breast cancer-related lymphedema: consensus from an expert panel. *Med Oncol.* 2024 Oct 23;41(11):298. doi: 10.1007/s12032-024-02510-6. PMID: 39438352.
 9. Cemal Y, Pusic A, Mehrara BJ. Preventative measures for lymphedema: separating fact from fiction. *J Am Coll Surg.* 2011 Oct;213(4):543-51. doi: 10.1016/j.jamcollsurg.2011.07.001. Epub 2011 Jul 28. PMID: 21802319; PMCID: PMC3652571.
 10. Bryant JR, Hajjar RT, Lumley C, Chaiyasate K. Clinical Inquiry-In women who have undergone breast cancer surgery, including lymph node removal, do blood pressure measurements taken in the ipsilateral arm increase the risk of lymphedema? *J Okla State Med Assoc.* 2016 Nov;109(11):529-31. PMID: 29283547; PMCID: PMC5260339.

11. Vivekanandan P, Hashmi-Greenwood M, Omileye A, Gebrye T, Fatoye F, Mbada CE. Are post-operative preventative measures effective in breast cancer-related lymphedema? A systematic review. *Palliative Medicine in Practice - Via Medica Journals*, 2024. DOI: 10.5603/pmp.101961. Disponible en: https://journals.viamedica.pl/palliative_medicine_in_practice/article/view/101961
12. OncoLink team. Blood pressures and IVs after mastectomy. 2019. Acceso: 31 marzo del 2025, Disponible en: <https://www.oncolink.org/frequently-asked-questions/cancers/blood-bloodpressures-and-ivs-after-mastectomy>
13. Carroll BJ, Singhal D. Advances in lymphedema: An under-recognized disease with a hopeful future for patients. *Vasc Med (United Kingdom)*. 2024;29(1):70-84. Disponible en: <https://doi.org/10.1177/1358863X231215329>.
14. Rodríguez-Mojica YM, Suárez-Moya Á. Actualización sobre los factores de riesgo en linfedema secundario a cáncer: transformando mitos. *Rev. Colomb. Med. Fis. Rehabil.* [Internet]. 28 de noviembre de 2024 [citado 12 de abril de 2025];34(Suplemento 1):e453. Disponible en: <https://revistacmfr.org/index.php/rcmfr/article/view/453>
15. Ayala-Strub MA, Manzano-Grossi MS, Liger-Ramos JM. Fístulas Arteriovenosas para Hemodiálisis. En: Lorenzo V., López-Gómez JM (Eds). *Nefrología al día*. ISSN: 2659-2606. Actualizado 5/09/2020. Disponible en: <https://www.nefrologiaaldia.org/332>
16. Özen N, Tosun N, Llknur F, Bagcivan G. Investigation of the knowledge and attitudes of patients who are undergoing hemodialysis treatment regarding their arteriovenous fistula. *The Journal of Vascular Access*. 2017;18(1):64-68. DOI:10.5301/jva.5000618. Disponible en: https://www.researchgate.net/publication/309709435_Investigation_of_the_knowledge_and_attitudes_of_patients_who_are_undergoing_hemodialysis_treatment_regarding_their_arteriovenous_fistula
17. Blood Pressure Assessment - Medscape Reference. Fecha de acceso: marzo 31, 2025. Disponible en: <https://emedicine.medscape.com/article/1948157-table>
18. American Nephrology Nurses Association. Vascular Access Fact Sheet. 2023. Fecha de acceso: abril 13, 2025. Disponible en: <https://www.annanurse.org/download/reference/practice/vascularAccessFactSheet.pdf>

CAPÍTULO 4

VALORACIÓN DE ENFERMERÍA DE LA PIEL Y LAS FANERAS

La valoración de la piel revela el estado de salud del paciente relacionado con la oxigenación, la circulación, la nutrición, el daño local del tejido y la hidratación.

La piel proporciona una cubierta protectora autorregenerativa y elástica para el cuerpo. El examen de la piel, pelo y uñas se realiza tanto en el contexto de la exploración física general, como cuando el paciente refiere algún problema en ellos, como parte de una exploración centrada en una determinada área. En estas exploraciones pueden encontrarse indicios externos visibles de enfermedades sistémicas que de lo contrario pasarían desapercibidas. (1)

Para que el profesional de enfermería pueda ayudar al individuo sano o enfermo a satisfacer sus necesidades básicas, es indispensable desarrollar habilidades para la valoración de los sistemas corporales, en este caso la valoración de la piel y las faneras, que le permitan reconocer su funcionamiento normal o sus alteraciones y en caso necesario, mediante el razonamiento crítico, contribuir o ayudar al óptimo funcionamiento de dichos sistemas realizando intervenciones de enfermería eficaces que contribuyan a la salud y el bienestar de las personas que están a su cuidado.

CONTENIDO

En este capítulo se abordarán las siguientes temáticas:

- Inspección de la piel: color/uniformidad, grosor, simetría, higiene, olores, lesiones y edema/fóvea.
- Alteraciones en el color de la piel: cianosis, palidez, ictericia y eritema.
- Alteraciones relacionadas con la pigmentación de la piel: vitíligo y albinismo.
- Palpación de la piel: humedad, temperatura, textura y turgencia/elasticidad.
- Cómo describir una lesión cutánea: tamaño, forma, textura, color, localización, distribución, configuración, exudado y unión a la base.

Manual de enfermería para la valoración física del adulto

- Lesiones primarias: mácula, mancha, pápula, placa, roncha/habón, nódulo, tumor, vesícula, ampolla, quiste y pústula.
- Lesiones secundarias: excoriación, fisura, costra, descamación y erosión.
- Lesiones cutáneas vasculares: púrpura, petequias, equimosis y telangiectasias.
- Inspección del pelo (vello y pelo terminal): color, distribución, grosor, presencia de infecciones/infestaciones y densidad.
- Palpación del pelo: textura y fragilidad.
- Alteraciones al inspeccionar el pelo: alopecia, hirsutismo, etc.
- Inspección de las uñas: color/pigmentación de las láminas y los lechos ungueales, longitud, simetría, lámina ungueal, pliegues ungueales, ángulo de la base ungueal, limpieza e integridad de los tejidos que rodean la uña.
- Palpación de las uñas.
- Alteraciones en las uñas: anoniquia, coiloniquia, onicomycosis, uñas encarnadas, paroniquia, dedos en palillo de tambor/hipocráticos/acropaquia.

EQUIPO PARA LA EXPLORACIÓN FÍSICA

Para la valoración de enfermería de la piel y las faneras se requieren los siguientes recursos:

- Guantes desechables (limpios).
- Regla pequeña, transparente y flexible o cinta métrica.
- Alcohol antiséptico y torundas de algodón (para la desinfección de la regla o cinta métrica).

CONOCIMIENTOS CLAVE A PARTIR DE PREGUNTAS ORIENTADORAS

En la valoración de la piel y las faneras se utiliza la inspección y la palpación como técnicas de exploración física, pues la auscultación y la percusión, no tienen aplicación útil en la valoración clínica de estas estructuras corporales.

¿Cuáles aspectos se deben inspeccionar en la valoración física de la piel?

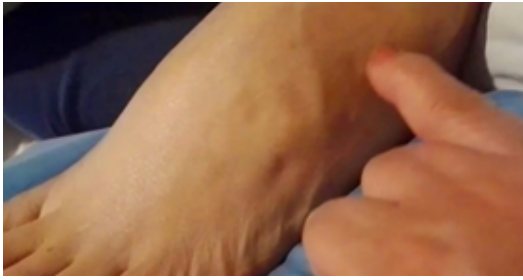- a. Color y uniformidad: varía desde el marrón oscuro hasta el blanco con tonalidades rosadas o amarillentas. Aunque el color de la piel usualmente es uniforme, a menudo existen variaciones pigmentarias que pueden estar relacionadas con el sol, deberse a traumatismos o ser simplemente normales.⁽¹⁾ Se deben valorar las alteraciones como la cianosis, palidez, ictericia o eritema (se describirán más adelante). Además, también deben valorarse

zonas delimitadas de hipopigmentación (reducción de la pigmentación) e hiperpigmentación (incremento de la pigmentación) causadas por cambios en la distribución de la melanina o en la función de los melanocitos de la epidermis. (2)

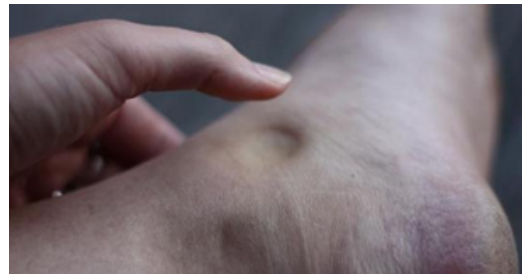- b. Grosor: es variable, según la parte del cuerpo evaluada. La piel más fina es la de los párpados, y la más gruesa, la de las áreas sometidas a rozamiento o presión, en especial las palmas de las manos, las plantas de los pies y los codos. (1)
- c. Simetría. (1)
- d. Higiene. (1)
- e. Olores: el olor de la piel puede señalar numerosos tipos de trastornos infecciosos, metabólicos o neurológicos. Por ejemplo, la infección anaeróbica genera un olor a putrefacción, la infección por gangrena gaseosa por *Clostridium* huele a manzanas podridas y la obstrucción intestinal/peritonitis produce un olor a heces. (1)
- f. Lesiones: se describirán más adelante. (1)
- g. Presencia de edema y fóvea: el edema es la presencia de una cantidad excesiva de líquido intersticial. La zona aparece brillante, tumefacta, tensa y propende a blanquear el color de la piel, o si se acompaña de inflamación, puede enrojecer la piel. El edema generalizado usualmente es un signo de alteración de la circulación venosa, aunque también puede deberse a anomalías venosas o a una disfunción cardíaca. (2)

El edema puede ser provocado por mecanismos muy diferentes. Las tres principales causas son el aumento de la presión hidrostática capilar (por exceso de volumen de líquidos), la disminución en la presión oncótica plasmática (por descenso de las proteínas plasmáticas como ocurre en la malnutrición o en enfermedades hepáticas o renales) y el aumento de la permeabilidad capilar (en traumatismos tisulares y en patologías como las reacciones alérgicas, los capilares se vuelven más permeables, permitiendo que los líquidos escapen hacia el intersticio). Otra causa de edema, es la obstrucción del flujo linfático que impide el paso de líquido procedente del tejido intersticial de regreso al compartimento vascular, provocando edema. (2)

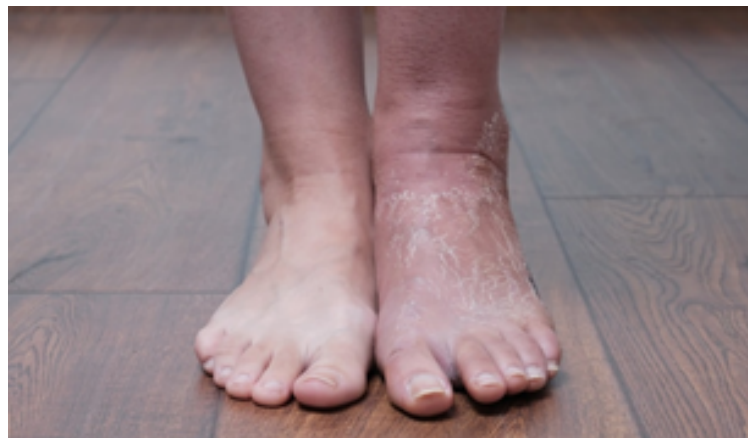El edema con fóvea es aquel que deja una pequeña depresión o fosa después de aplicar presión con los dedos sobre una zona inflamada. La fóvea es provocada por el movimiento del líquido desde el punto de presión hacia los tejidos próximos. Normalmente, tras 10 a 30 segundos, la depresión desaparece. (2)



Fuente: Elaboración propia



Fuente: Goom T. Calf tears-swelling and DVT (2013). Recuperado de: <https://www.running-physio.com/dvt/> [20/Junio/23]



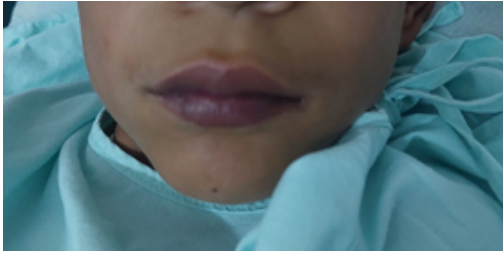Fuente: https://www.freepik.es/fotos-premium/dos-piernas-estan-suelo-pierna-sana-otra-pierna-despues-yeso-diferencias-pies_18088987.htm#page=2&query=edema&position=49&from_view=search&track=sph [20/Junio/23]

Defina las siguientes alteraciones en el color de la piel y dónde es más evidente encontrarlas.

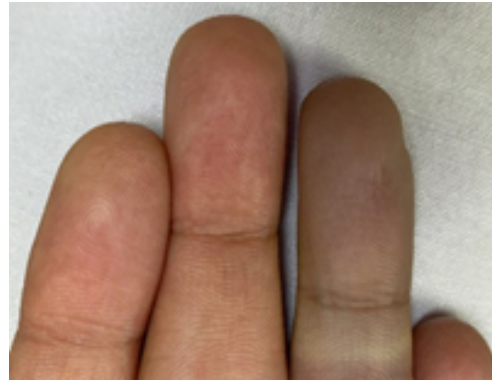
- a. Cianosis: es el tono azulado de la piel. Es más visible en los labios, la mucosa oral y en los lechos de las uñas. En los pacientes de piel oscura, se valora en la conjuntiva palpebral y en las palmas y plantas (2). Los matices azulados en los labios o las encías son normales en personas de piel oscura. En algunas de ellas, los labios están tan azulados que dan una falsa impresión de cianosis. (1)

La cianosis es causada por aumento de la hemoglobina no saturada secundario a hipoxia, el paciente debe valorarse para establecer la presencia de enfermedades cardiovasculares y pulmonares. (1)

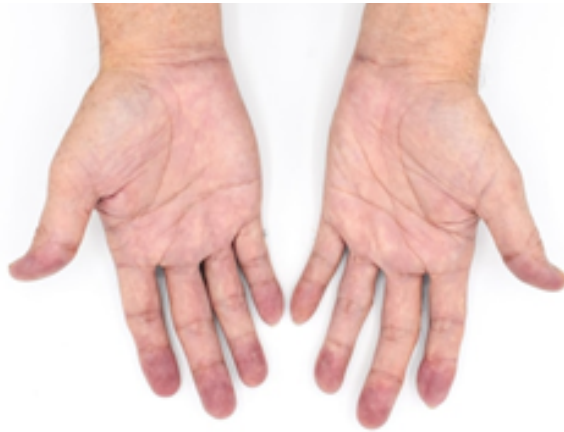Valoración de enfermería de la piel y las faneras



Fuente: Elaboración propia

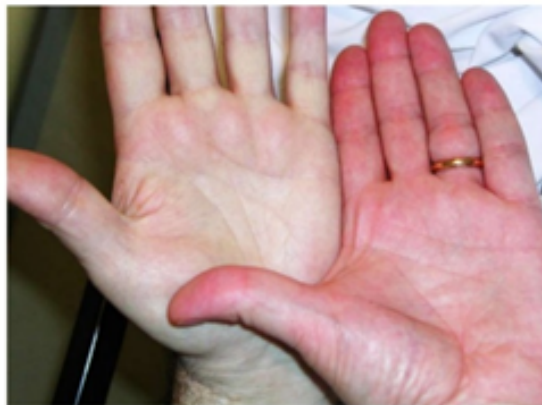

Fuente: Elaboración propia

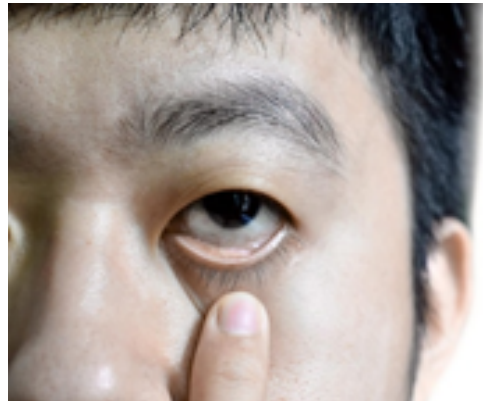

Fuente: https://www.freepik.es/fotos-premium/manos-cianoticas-o-cianosis-central-o-manos-azules-joven-asiatico-cardiopatía-congénita_36281852.htm#query=cianosis&position=7&from_view=search&track=sph [20/Junio/23]

b. Palidez:



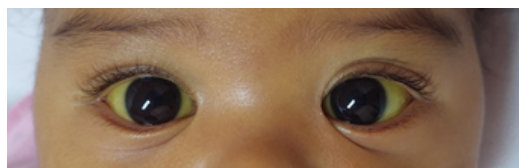Fuente: Alerta con los signos de la anemia. Recuperado de: <http://posteandoentrujillo.blogspot.com/2017/10/alerta-con-los-signos-de-la-anemia.html> {20/Junio/23}



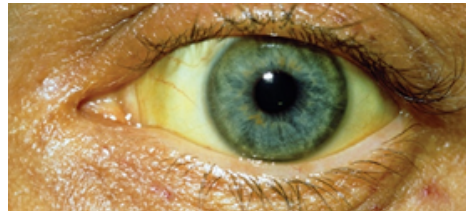
Fuente: https://www.freepik.es/fotos-premium/piel-palida-hombre-asiatico-signo-anemia-palidez-parpado_36794208.htm#query=palidez&position=35&from_view=search&track=sph [20/Junio/23]

Es la consecuencia de una cantidad de hemoglobina o de una circulación sanguínea insuficiente, con la resultante reducción de la oxigenación del tejido. En los pacientes de piel oscura puede demostrarse mejor en la mucosa bucal y suele caracterizarse por la ausencia de tonos rojizos subyacentes en la piel. En los individuos de piel morena, la palidez puede mostrarse como un matiz pardo amarillento y en los de piel negra con un tono gris ceniza. En todos los individuos, la palidez es más notoria en las áreas menos pigmentadas, como las conjuntivas, la mucosa oral, las palmas de las manos, las plantas de los pies y los lechos ungueales. (2)

- c. Ictericia: tono amarillento de la piel. Puede presentarse inicialmente en la esclerótica de los ojos y después en la piel y las mucosas. Se debe tener la precaución de no confundir la pigmentación amarilla normal de la esclerótica de las personas de piel oscura, con ictericia. Si se sospecha ictericia, debe valorarse el paladar duro (parte posterior), buscando el tono característico (2). La ictericia es causada por el aumento de la pigmentación por bilis, su distribución es generalizada y se relaciona con enfermedades hepáticas (1).

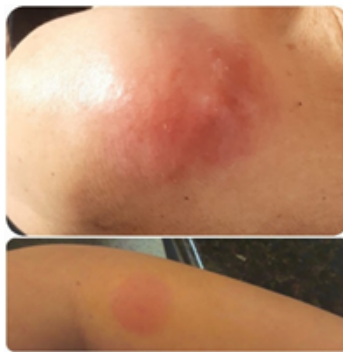

Fuente: Elaboración propia.

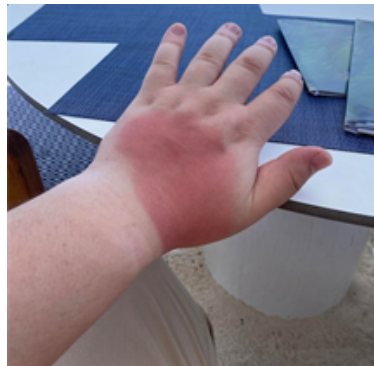

Fuente: <https://www.clinicalascondes.cl/BLOG/Listado/Cirugia-Adultos/Que-es-la-ictericia>

- d. Eritema: enrojecimiento que se asocia a diversas erupciones y enfermedades (2). El enrojecimiento localizado suele deberse a un proceso inflamatorio, en el cual hay aumento del flujo sanguíneo cutáneo. El eritema generalizado puede relacionarse con policitemia (por aumento de eritrocitos intravasculares), fiebre, exantema vírico y urticaria. (1)



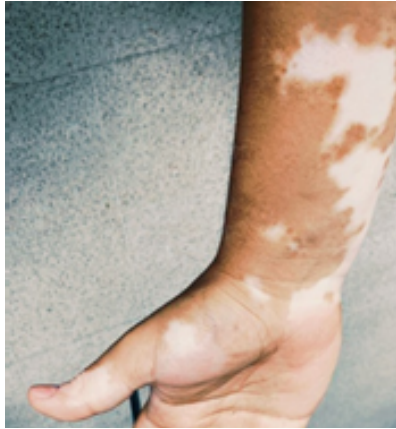Fuente: Elaboración propia.



Fuente: https://www.freepik.es/fotos-premium/manos-rojas-dolorosas-despues-quemaduras-solares-quemaduras-solares_40488186.htm#page=4&query=urticaria&position=48&from_view=search&track=sph [31/Julio/23]

Defina las siguientes alteraciones relacionadas con la pigmentación de la piel.

- a. Vitíligo: parches de piel o pelo no pigmentados por ausencia de la melanina localizada en algunas áreas corporales. (1)




Fuente: Elaboración propia.



Fuente: <https://www.pexels.com/es-es/buscar/melanina/> [20/Junio/23]

- b. Albinismo: piel y pelo no pigmentados por ausencia de la melanina de forma generalizada. (1)



Fuente: <https://www.pexels.com/es-es/foto/nina-amarillo-mono-vestido-8910228/> [16/Junio/23]

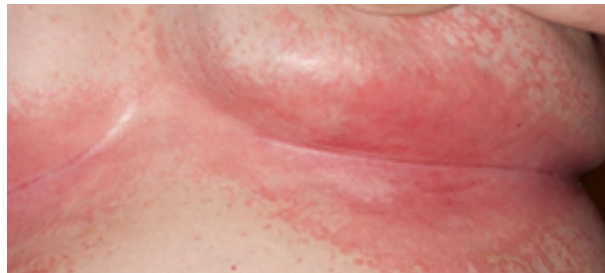

Fuente: <https://www.pexels.com/es-es/foto/grave-pareja-albina-con-ramo-de-flores-5273690/> [16/Junio/23]

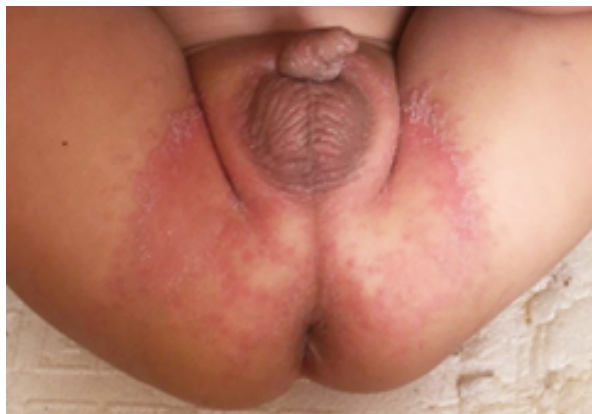¿Cuáles aspectos se deben palpar en la valoración física de la piel? En el caso de la humedad, hay una alteración denominada intertrigo, defínala.

- a. Humedad: deben apreciarse una transpiración y una untuosidad mínimas. Valore la humedad en toda la piel, especialmente en las áreas intertriginosas (piel de los pliegues corporales) que pueden humedecerse y causar intertrigo (1). El intertrigo es la irritación eritematosa de superficies cutáneas opuestas producida por fricción, los lugares donde se produce con más frecuencia son las axilas, los pliegues por debajo de mamas grandes y péndulas y la cara interna de los muslos. (3)

Manual de enfermería para la valoración física del adulto

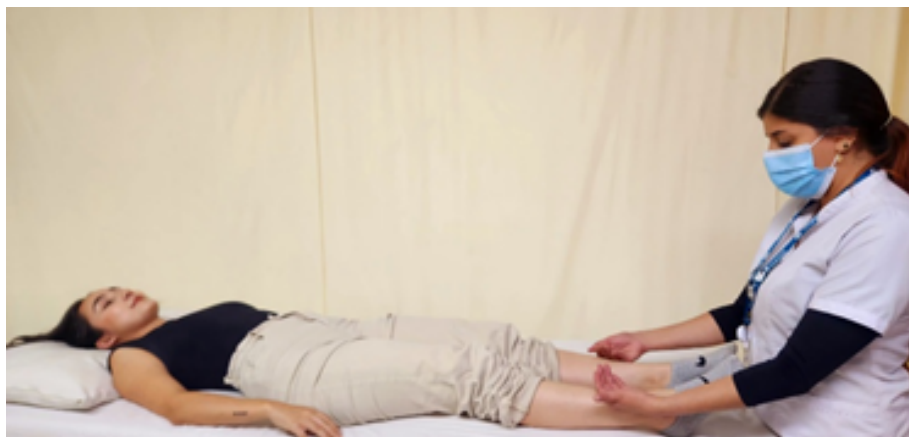

Fuente: Tucson Medical Center. Erupciones cutáneas comunes 02/04/2022. Recuperado de: <https://www.tmc.az.com/health-library/slideshows/es/sls-20077087> [16/Junio/23]



Fuente: elaboración propia.

- b. Temperatura: al tacto la piel puede ser fría, templada o cálida. Para evaluar la temperatura se debe usar la superficie dorsal de las manos o de los dedos y determinar si hay simetría térmica bilateral. (1)

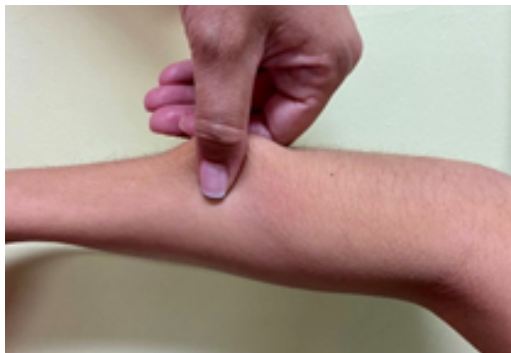

Fuente: elaboración propia.

- c. Textura: la piel debe ser suave, uniforme y tersa. (1)
- d. Turgencia o elasticidad (plenitud o tensión producidas por el líquido contenido en células y tejidos (1)): pellizque suavemente una pequeña porción de piel del antebrazo o el área esternal con el primer y segundo dedo y, a continuación, suéltela. La piel debe desplazarse con facilidad al ser pellizcada y recuperar su posición original de inmediato al soltarla. En este caso, una turgencia escasa de la piel puede indicar deshidratación grave. La piel tarda mucho en recuperar la normalidad y queda «sobreelevada». Así puede suceder en caso de vómitos frecuentes, diarrea o deshidratación por otras causas (1). En los ancianos, la recuperación es frecuentemente más lenta (2).

La desviación de la normalidad es que la piel permanezca pinzada, elevada o se recupere con gran lentitud (por ej., en la deshidratación). Se cuenta en segundos el tiempo en que la piel permanece tirante. (2)

Por causa de la pérdida normal de turgencia de la piel periférica, la hidratación en los ancianos se evalúa comprobando la turgencia cutánea sobre el esternón o la clavícula (2). En las demás personas se debe evaluar en el antebrazo, preferiblemente (1).



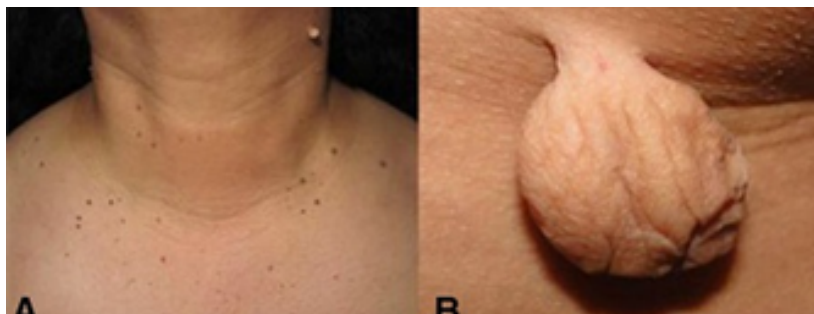Fuente: elaboración propia.

¿Qué es una lesión cutánea y cuáles aspectos se deben tener en cuenta en la descripción de las lesiones cutáneas?

Una lesión cutánea se define como cualquier cambio o proceso que afecte a la piel. Las lesiones pueden ser primarias (es decir, si se producen como manifestaciones espontáneas iniciales de un proceso patológico) o secundarias (es decir, cuando son consecuencia de una evolución tardía o un traumatismo externo de una lesión

primaria). Si no está seguro de la denominación de una lesión, descríbalas en lugar de asignarle un nombre (1). Se debe tomar en consideración los siguientes aspectos para describirlas:

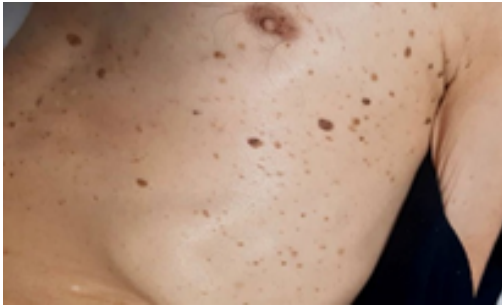- a. Tamaño, forma y textura: se determina el tamaño en mm o cm del ancho, largo y profundo (utilizando una regla pequeña transparente y flexible (1)) y si la lesión está circunscrita o es irregular. Valorar si la lesión es ovalada, redondeada, elevada, plana o deprimida. Si es blanda, sólida o dura, si es rugosa o engrosada y si está ocupada por líquido. (2)
- b. Color: valorar si se aprecia un color diferenciado (rojo, pardo o negro) o varios colores, como ocurre en las equimosis. Cuando el cambio de color se restringe a los bordes de la lesión, se describe como circunscrita; cuando se extiende a un área mayor, se describe como difusa. (2)
- c. Localización y distribución: se describe según la localización de las lesiones en el cuerpo y la simetría o asimetría de las observaciones en relación con otras áreas del cuerpo comparables (2). Se determina si es localizada o generalizada. (1)
- d. Configuración: se refiere a la disposición entre las lesiones. Puede ser anular (lesiones dispuestas en anillo), pueden agruparse o disponerse de forma lineal, en forma de arco, converger, pueden formar una red o seguir el trayecto de los nervios cutáneos. (2)
- e. Exudado: color, olor y cantidad. (1)
- f. Unión a la base: pedunculadas o sésiles. El pedúnculo es una prolongación en forma de tallo, en cambio el sésil no tiene pedúnculo. (1)



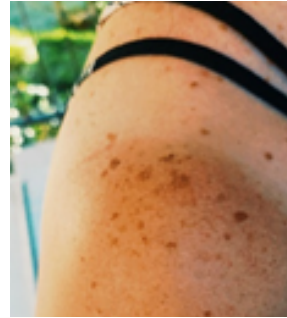Fuente: Manifestaciones cutáneas de la resistencia a la insulina. Figura A. Presentación típica de acrocordones mostrando múltiples tumores pequeños pedunculados. Figura B. Acrocordon gigante, blando y pedunculado. Elaborado sobre el contenido del artículo de González-Saldivar. Recuperado de: <https://www.intramed.net/contenido.asp?contenido=90623> [16/Junio/23]

Defina cada una de las siguientes lesiones primarias:

- a. **Mácula:** lesión menor de 1 cm de diámetro. Es un área plana y circunscrita de cambio de color en la piel. Ej.: pecas, nevus, petequias, lesiones de sarampión. (1)

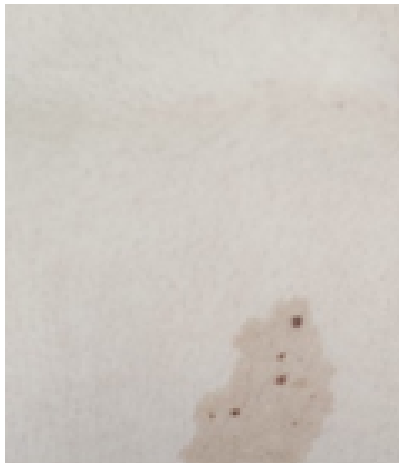


Fuente: elaboración propia.

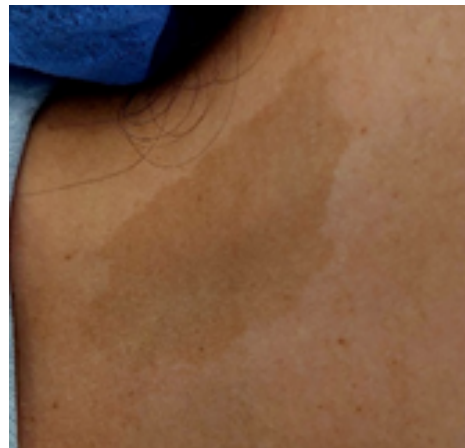

Fuente: elaboración propia.

- b. **Mancha:** mácula plana, no palpable, de forma irregular y de más de 1 cm de diámetro. Ej.: vitíligo, manchas en vino de oporto, mancha café con leche. (1)



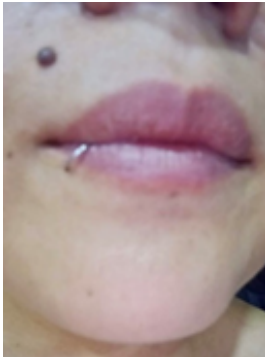
Fuente: elaboración propia.



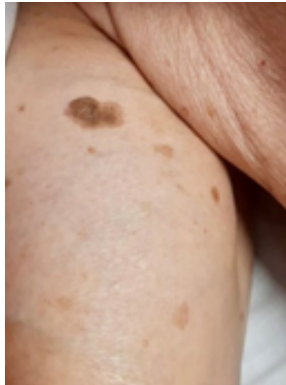Fuente: elaboración propia.

- c. **Pápula:** área elevada, firme y circunscrita de menos de 1 cm de diámetro. Ej.: verrugas, lunares elevados, liquen plano (enfermedad inflamatoria de la piel y las mucosas). (1)

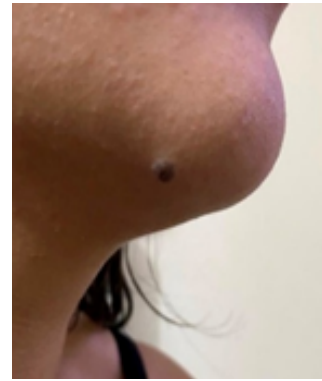
Manual de enfermería para la valoración física del adulto



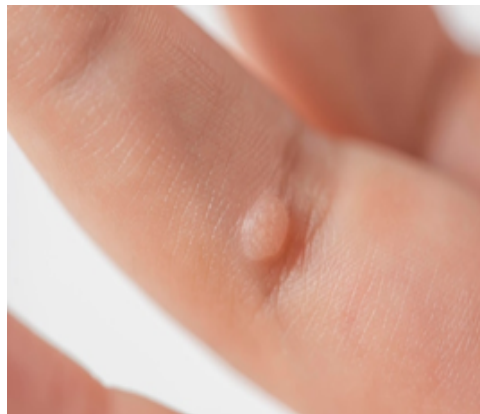Fuente: elaboración propia.



Fuente: elaboración propia.

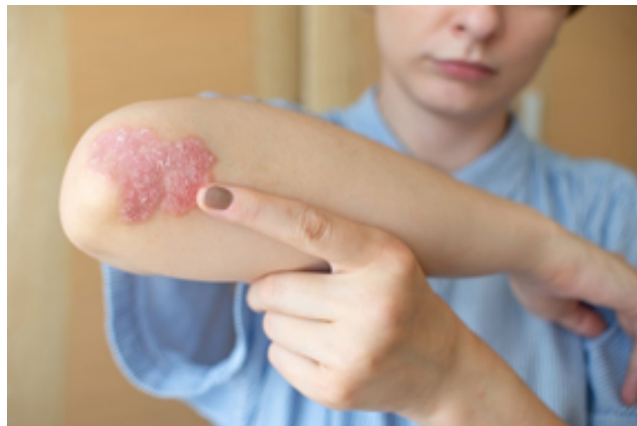

Fuente: elaboración propia.

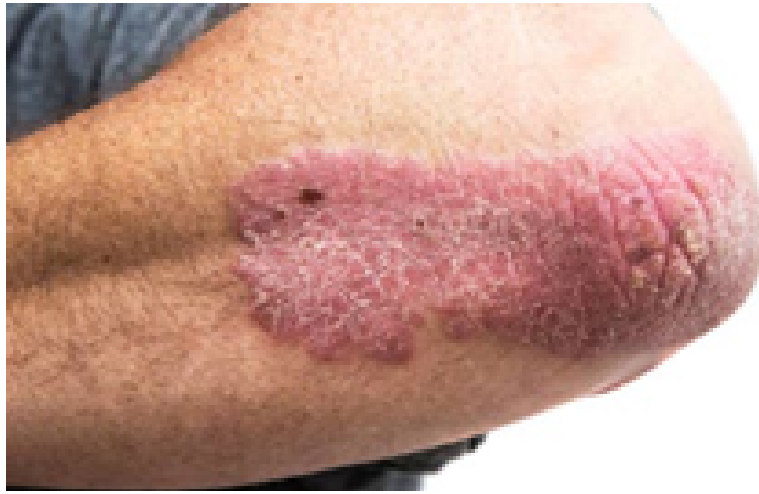

Fuente: https://www.freepik.es/fotos-premium/verruca-dedo-primer-plano-verruca-dedo-nino-verruca-comun-verruca-vulgaris-es-causada-tipo-vph-virus-papiloma-humano_34989718.htm#page=2&query=lunares&position=37&from_view=search&track=sph [16/Junio/23]

- d. Placa: lesión con una superficie de más de 1 cm de diámetro; elevada, firme y rugosa con parte superior plana. Son pápulas mayores de 1 cm. Ej.: psoriasis, dermatitis atópica. (1)

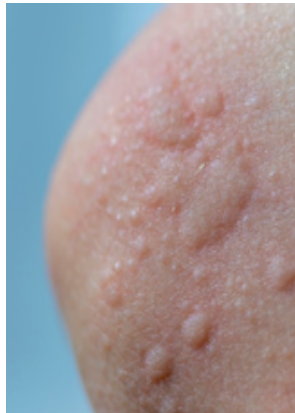

Fuente: https://www.freepik.es/fotos-premium/psoriasis-mujer-sobre-sus-codos-sentada-suelo-dormitorio-concepto-dermatologia_19343784.htm#query=Psoriasis&position=15&from_view=search&track=sph [16/Junio/23]

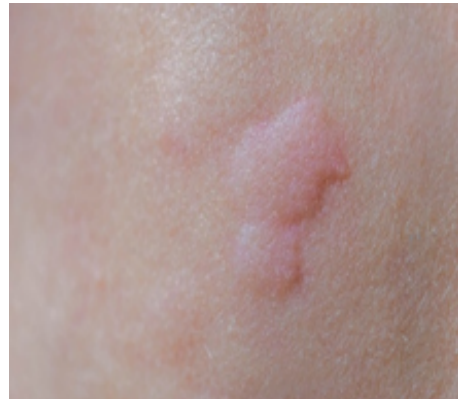

Fuente: Romaní De Gabriel J. Psoriasis. 3 Nov, 2021. Recuperado de: [https://www.salud.mapfre.es/enfermedades/dermatologicas/psoriasis/\[16/Junio/23\]](https://www.salud.mapfre.es/enfermedades/dermatologicas/psoriasis/[16/Junio/23])

- e. Roncha o Habón: área elevada de forma irregular con edema cutáneo, sólida, transitoria y de diámetro variable. Ej.: picadura de insecto, urticaria y reacción alérgica. (1)

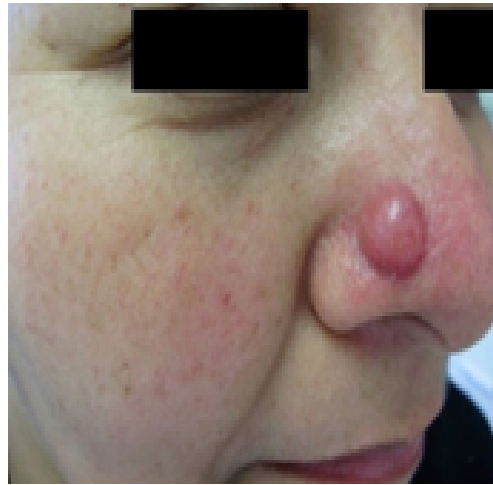

Fuente: https://www.freepik.es/fotos-premium/urticaria-piel-manchas-rojas-reaccion-alergica-piel-nino-sintomas-urticaria-cl_28598681.htm#page=2&query=eritema&position=17&from_view=search&track=sph [16/Junio/23]



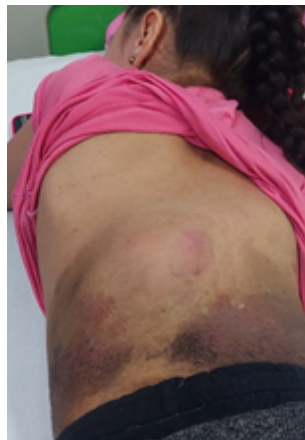te: https://www.freepik.es/fotos-premium/urticaria-piel-manchas-rojas-reaccion-alergica-piel-nino-sintomas-urticaria-cl_28598686.htm#page=2&query=eritema&position=16&from_view=search&track=sph [16/Junio/23]

- f. Nódulo: lesión más profunda en la dermis que la pápula; elevada, firme y circunscrita, de 1 a 2 cm de diámetro. Ej.: eritema nudoso, dermatofibroma. (1)

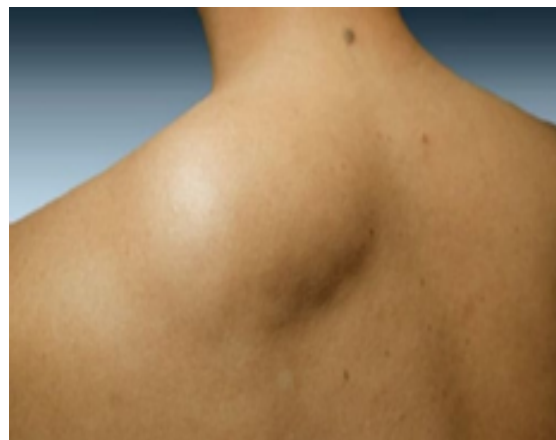


Fuente: García-Río I, Almeida Llamas V, Moreno V. Actas Dermosifiliogr. 2012; 103(7):635-63. Casos para el diagnóstico. Recuperado de: <https://www.actasdermo.org/es-nodulo-centrofacial-reciente-aparicion-articulo-S0001731012000518> [16/Junio/23]

- g. Tumor: lesión sólida y elevada; puede estar bien delimitada o no; profunda en la dermis y de más de 2 cm de diámetro. Ej.: neoplasias malignas, tumor benigno, lipoma. (1)



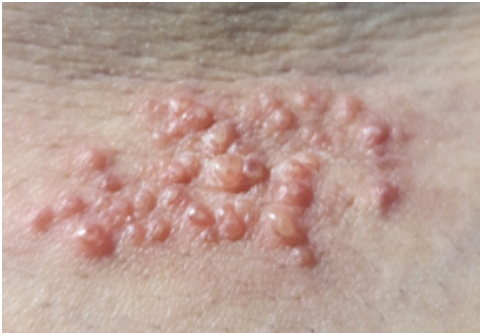Fuente: elaboración propia.



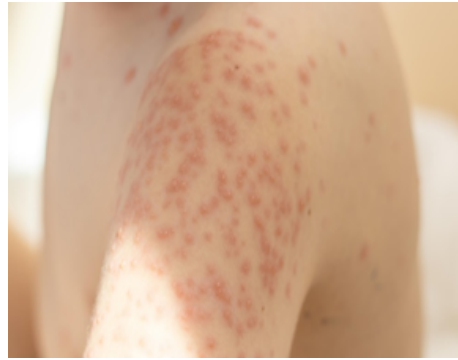Fuente: Pedro J. Tumores en la espalda y columna. marzo 28, 2020. Recuperado de: <https://sintomasdelcancer.com/tumores-en-la-espalda-y-columna/> [16/Junio/23]

- h. Vesícula: lesión llena de líquido seroso; elevada, circunscrita y superficial, sin profundidad en la dermis; con menos de 1 cm de diámetro. Ej.: varicela, herpes zoster (culebrilla) (1). A las vesículas menores de 0.5 cm de diámetro se les llama flictenas.

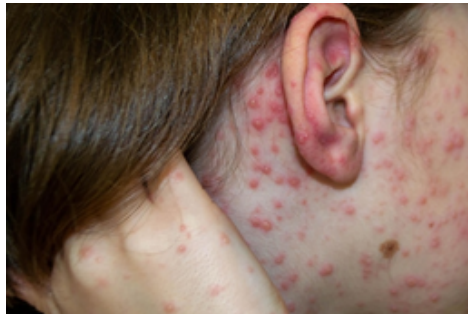Valoración de enfermería de la piel y las faneras



Fuente: elaboración propia.

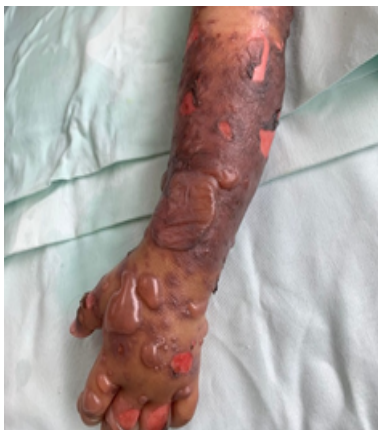

Fuente: https://www.freepik.es/fotos-premium/nino-pequeno-forma-grave-varicela-virus-varicela-espuma-blanca-tratamiento_29537217.htm#query=varicela&position=19&from_view=search&track=sph [16/Junio/23]

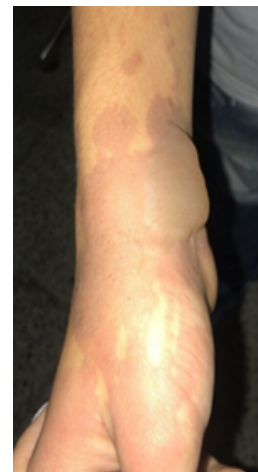

Fuente: https://www.freepik.es/fotos-premium/vacunacion-natural-enfermedad-contagiosa-nino-enfermo-varicela-virus-varicela-o-varicela-b_37965541.htm#query=varicela&position=26&from_view=search&track=sph [9/Agosto/23]

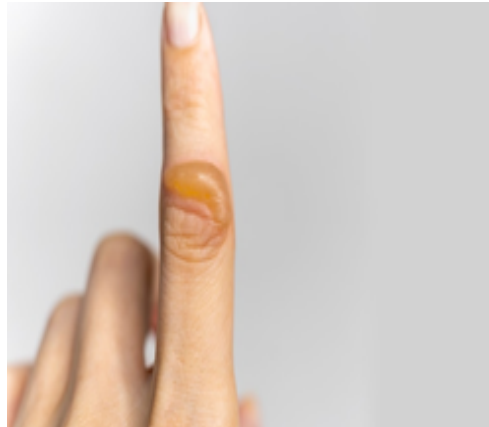- i. Ampolla: vesícula de más de 1 cm de diámetro. Ej.: pénfigo ampollosa y pénfigo vulgar. (1)



Fuente: elaboración propia.



Fuente: elaboración propia.

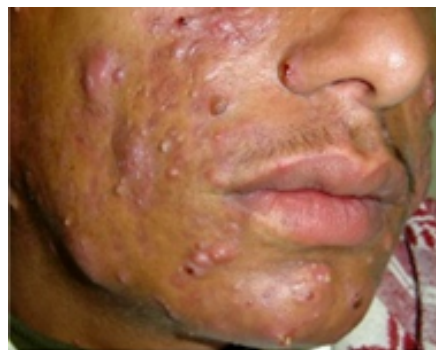

Fuente: https://www.freepik.es/fotos-premium/hay-ampolla-mano-mujer-quemadura-dedo-ampolla-agua-piel-quemada_18214639.htm#query=quemadura&position=31&from_view=search&track=sph#position=31&query=quemadura [9/Agosto/23]

- j. Quiste: lesión llena de líquido o material semisólido; elevada, circunscrita y encapsulada; en capas dérmicas o subcutáneas. Ej.: quiste de inclusión epidérmico y acné quístico. (1)

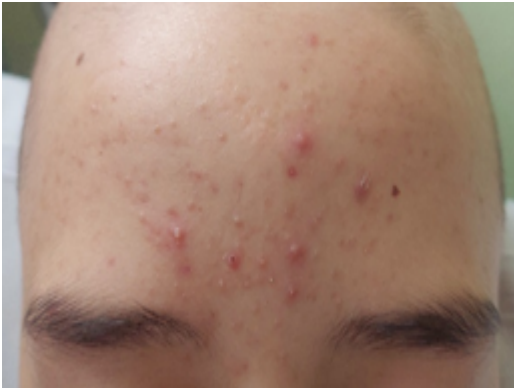

Fuente: Elaboración propia.

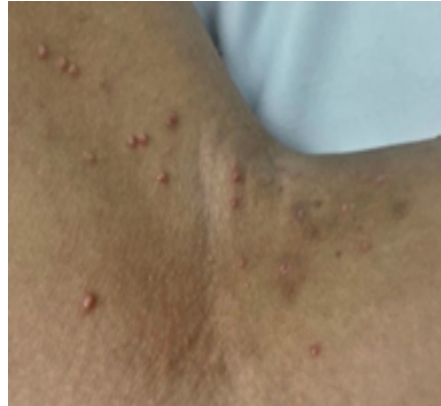

Fuente: Bion skincare products, Acné quístico. Recuperado de: <https://bionresearch.com/espanol/acne-quistico/> [16/Junio/23]

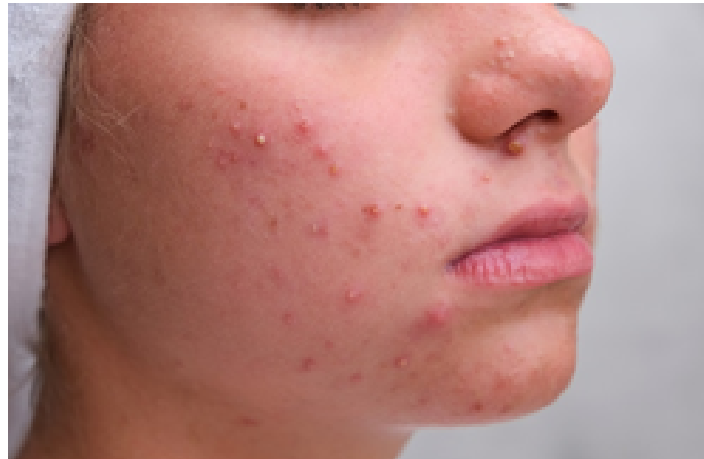- k. Pústula: lesión elevada superficial; similar a la vesícula pero llena de líquido purulento. Ej.: acné e impétigo. (1)



Fuente: elaboración propia.



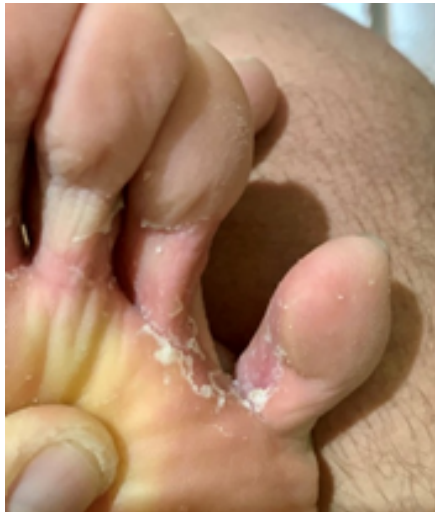Fuente: elaboración propia.



Fuente: https://www.freepik.es/fotos-premium/acne-adolescente-espinillas-cara-piel-problematica-cerca_19571217.htm#query=acne&position=47&from_view=search&track=sph#position=47&query=acne

Defina cada una de las siguientes lesiones secundarias:

- a. Excoriación: pérdida de la epidermis, área ahuecada con formación de costra. Ej.: abrasión o arañazo, sarna. (1)



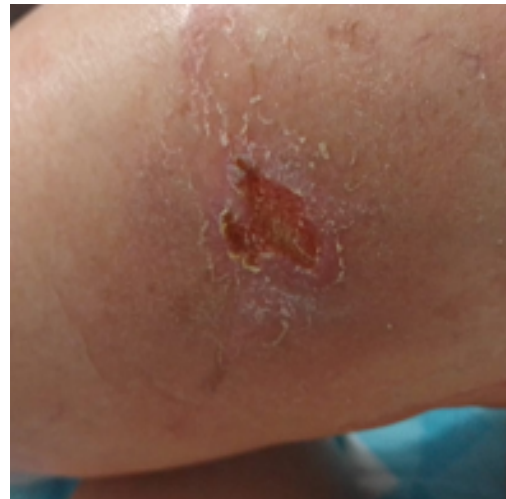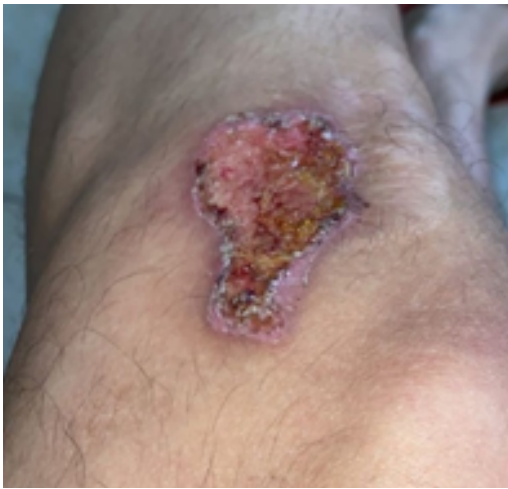Fuente: elaboración propia.

- b. Fisura: discontinuidad o rotura de la epidermis y la dermis; puede ser húmeda o seca. Ej.: pie de atleta o grietas en los bordes de la boca. (1)

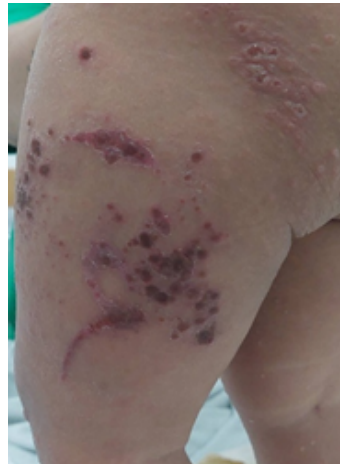


Fuente: <https://pixabay.com/es/photos/santo-india-asia-viaje-hinduismo-1182869/> 16/06/23

- c. Costra: exudado sérico, sanguíneo o purulento seco; levemente elevado; tamaño variable; de color marrón, rojizo, negro, bronceado o pajizo. Ejemplos: costra en la abrasión, eccema (1). Las costras grandes que se adhieren a la superficie de la piel se llaman escaras. (2)

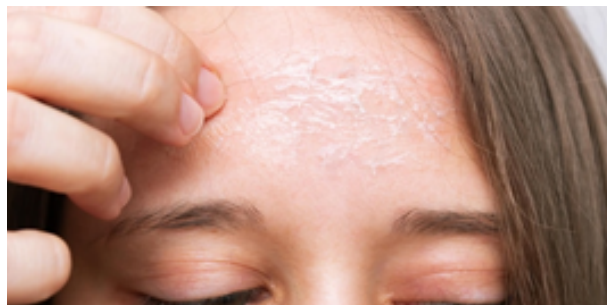

Fuente: elaboración propia.

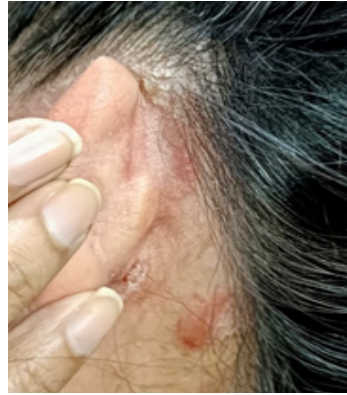

Fuente: elaboración propia.

- d. Descamación: células queratinizadas acumuladas; piel escamosa, irregular, gruesa o fina, seca o grasa, con variación de tamaño. Ej.: descamación de la piel con dermatitis seborreica o después de sufrir una reacción farmacológica; piel seca. (1)

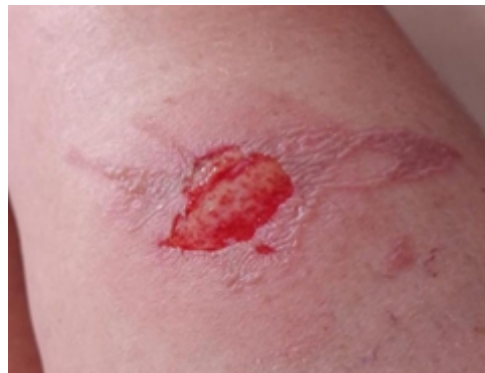
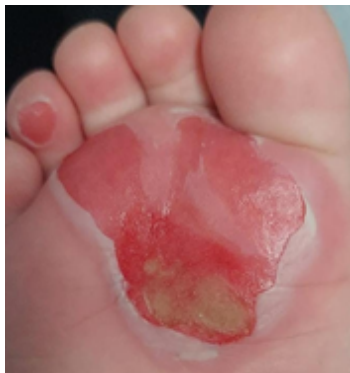
Fuente: https://www.freepik.es/fotos-premium/frente-femenina-descamacion-piel-alergias-eccema-psoriasis-falta-vitaminas-eritema-picazon_20865156.htm#page=3&query=eritema&position=14&from_view=search&track=sph [9/Agosto/23]



Fuente: Elaboración propia.

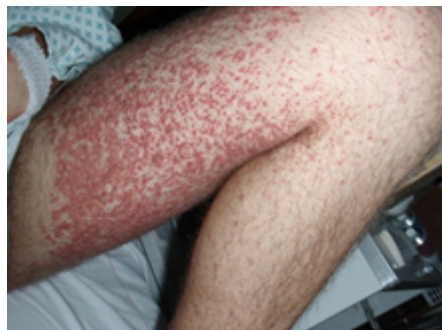- e. Erosión: pérdida de parte de la epidermis; excavada, húmeda y brillante; subsiguiente a rotura de una vesícula o ampolla. Ej.: varicela, viruela, tras la rotura de las lesiones. (1)



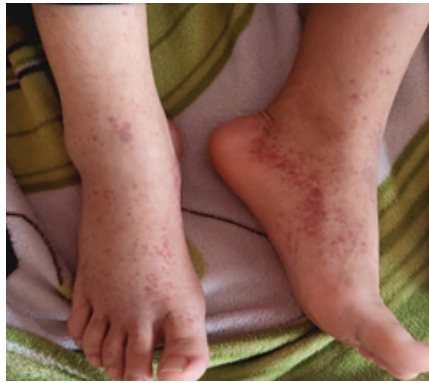Fuente: Elaboración propia

Describe las siguientes lesiones cutáneas vasculares:

- a. Púrpura: coloración rojo- violácea, que no desaparece por presión, diámetro mayor de 0,5 cm. Es causada por defectos intravasculares e infección. (1)

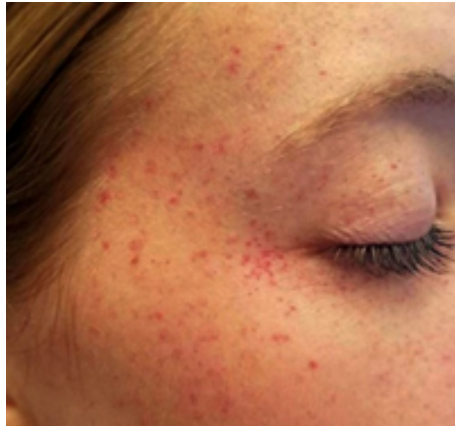

Fuente: La púrpura, una afección que deja manchas en la piel. Octubre 2020. Recuperado de: <https://farmaciainformativa.com/e-purpura/> [16/Junio/23]

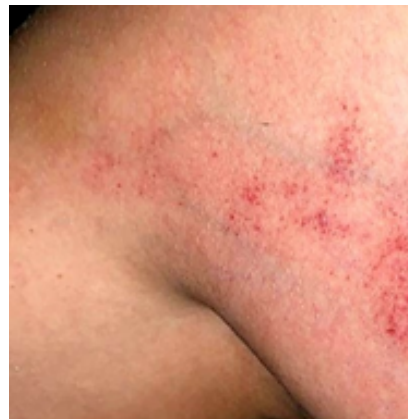
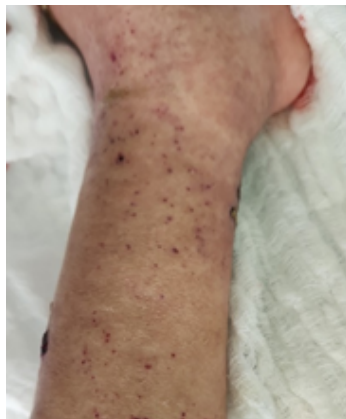
Fuente Elaboración propia.

- b. Petequias: coloración rojo-violácea, que no desaparece por presión, menor de 0.5 cm de diámetro. Las causas pueden ser defectos intravasculares e infección. (1)



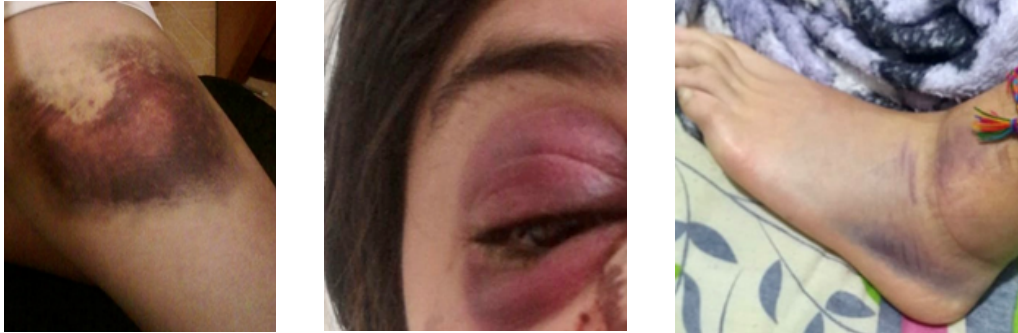Fuente: Belén Suárez, Rocio. 10 síntomas de leucemia que son silenciosos y por eso se pasan por alto. 7/12/2017. Recuperado de: https://www.bioguia.com/bienestar/10-sintomas-de-leucemia-que-son-silenciosos-y-por-eso-se-pasan-por-alto_29289473.html [16/Junio/23]



Fuente: Elaboración propia.

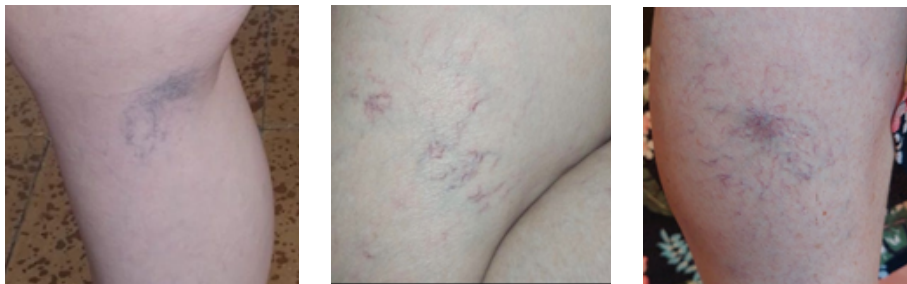Manual de enfermería para la valoración física del adulto

- c. Equimosis: coloración rojo-violácea, que no desaparece por presión, de tamaño variable. La causa: destrucción de la pared vascular, traumatismo o vasculitis. (1)



Fuente: Elaboración propia.

- d. Telangiectasias: formación de líneas rojizas, lineales e irregulares causadas por dilatación de capilares. Ej.: Telangiectasia en rosácea. (1)



Fuente: Elaboración propia.

¿Cuáles aspectos se deben inspeccionar en la valoración física del pelo? (1)

Los adultos tienen dos tipos de pelo: el vello y el pelo terminal. El vello es corto, blando, fino y no pigmentado. Por el contrario, el pelo terminal es más largo, grueso, áspero y, en general, está pigmentado. (1)

El vello fino cubre el cuerpo, entre tanto el pelo terminal se desarrolla en el cuero cabelludo, en las áreas axilares, los brazos, las piernas y en el pubis, así como en la barba de los hombres. (1).

En la inspección se debe valorar:



Fuente: Elaboración propia.

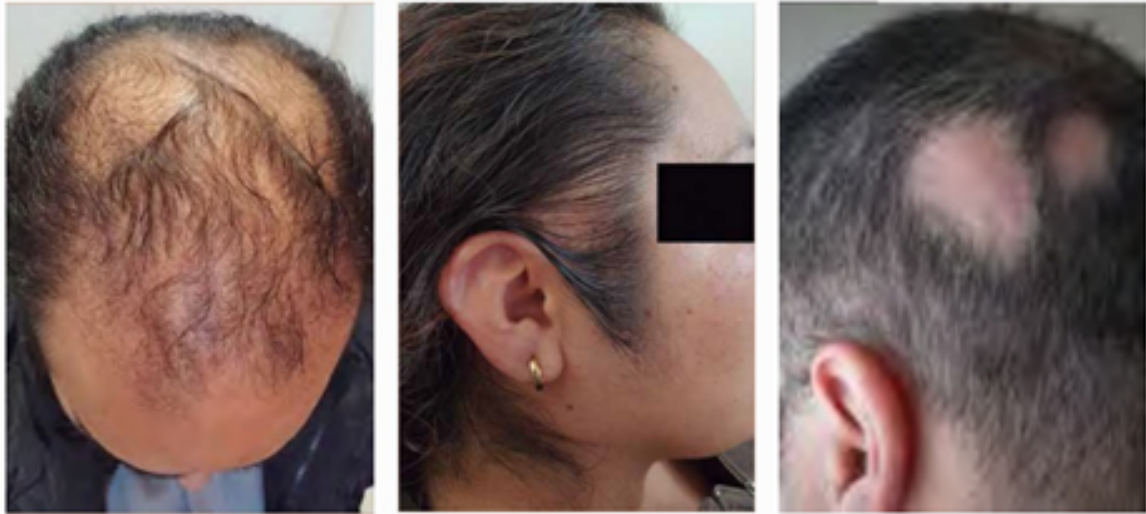- a. Color: en los individuos con deficiencias proteicas importantes (Kwashiorkor), el color del pelo se apaga y aparece rojizo o blanquecino y con una textura grosera o seca. (2)
- b. Distribución: el pelo normal se distribuye uniformemente y es elástico. (2)
- c. Grosor: el pelo debe ser grueso. (2)
- d. Observación de la presencia de infecciones o infestaciones: lo normal es observar un pelo sin infecciones ni infestaciones, para valorarlo se debe separar el pelo en varias áreas, comprobando detrás de las orejas y a lo largo de la línea de implantación del pelo en el cuello. (2)
- e. Densidad (cantidad) de vello corporal: puede ser variable. (2)

¿Cuáles aspectos se deben palpar en la valoración física del pelo? (1)

- a. Textura: la piel del cuero cabelludo puede ser áspera o fina, rugosa o uniforme, y debe aparecer lustrosa (brillante) y fina. Palpe el pelo para detectar si está seco o quebradizo, lo que podría indicar un posible trastorno sistémico o genético. (1)
- b. Fragilidad: el pelo debe ser resistente. (1)

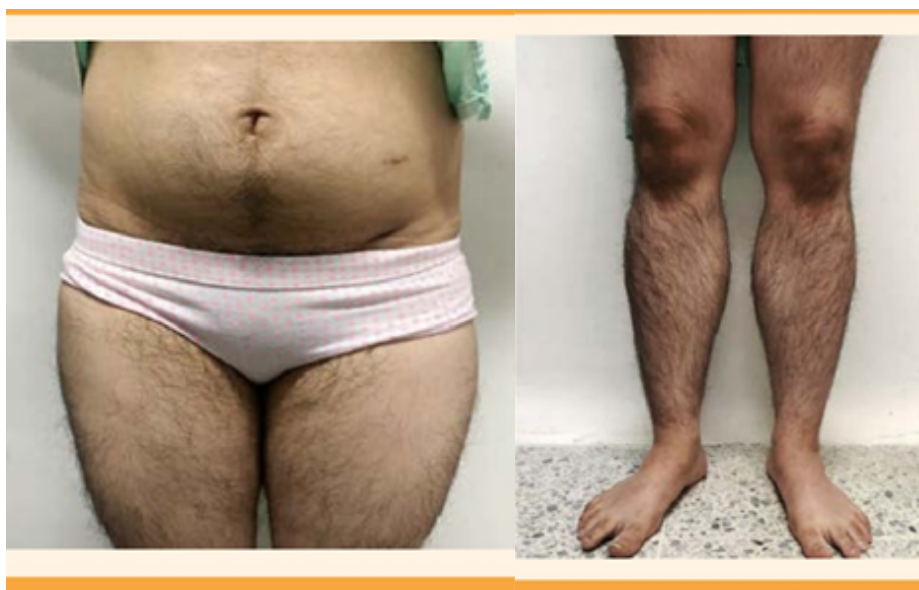¿Qué alteraciones se pueden encontrar al inspeccionar el pelo?

- Cabello demasiado fino, frágil, seco y quebradizo: en hipotiroidismo. (2)
- Cabello excesivamente seco o graso. (2)
- Escamas, erosiones, piojos, liendres (huevos de piojo) y tiña. (2)
- Alopecia: Pérdida del pelo. (2)



Fuente: Castañeda Gameros Paola, López Cordero Sofía. El pelo: generalidades y enfermedades más comunes. Rev. Fac. Med. (Méx.) [revista en la Internet]. 2018 jun. 61(3): 48-56. Disponible en: http://www.scielo.org.mx/scielo.php?script=sci_arttext&pid=S0026-17422018000300048&lng=es. (1 agosto 2024)

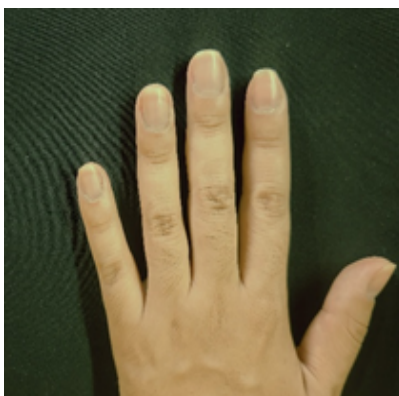- Hirsutismo: crecimiento de pelo terminal en mujeres, con patrón de distribución masculino en la cara, el cuerpo y el área púbica. A veces, el hirsutismo, por sí mismo o asociado a otros signos de virilización, es indicativo de un trastorno endocrino. Es causado por niveles elevados de andrógenos (secretados por los ovarios o las glándulas suprarrenales) o por folículos pilosos más sensibles de lo habitual a los niveles de andrógenos normales; la testosterona libre es el andrógeno que produce el crecimiento del pelo. Puede ser causado por causas genéticas, fisiológicas, endocrinas, farmacológicas y sistémicas. (1)



Fuente: Mandón-Ortiz MA, Sepúlveda-Agudelo J. Ovaric stromal hypertecosis: a case report. ResearchGate (January 2021). p.907 Disponible en: https://www.researchgate.net/publication/362645243_Ovaric_stromal_hypertecosis_a_case_report [1/Agosto/2024].

¿Cuáles aspectos se deben inspeccionar en la valoración física de las uñas? (1)

Las condiciones en las que se encuentren las uñas, en especial de las manos, aportan información importante sobre la percepción que el paciente tiene de sí mismo. El estado del pelo y de las uñas proporciona referencias sobre el grado de autocuidado del paciente, así como de integración emocional y social. Las uñas pueden mostrar signos de exploración física indicativos de una enfermedad sistémica subyacente (1). Los siguientes son los aspectos que se deben inspeccionar en la valoración física de las uñas:

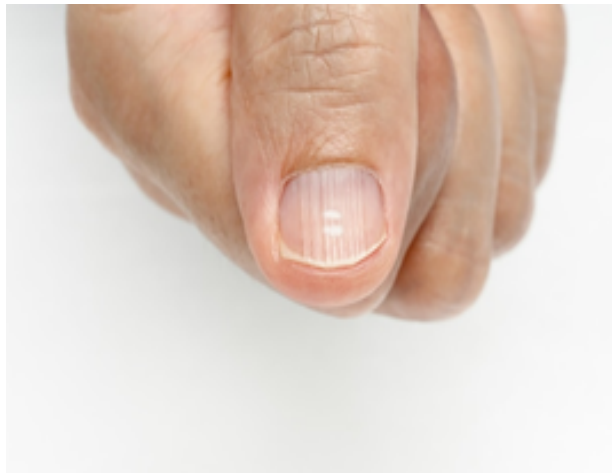

Fuente: Elaboración propia (uñas sanas).

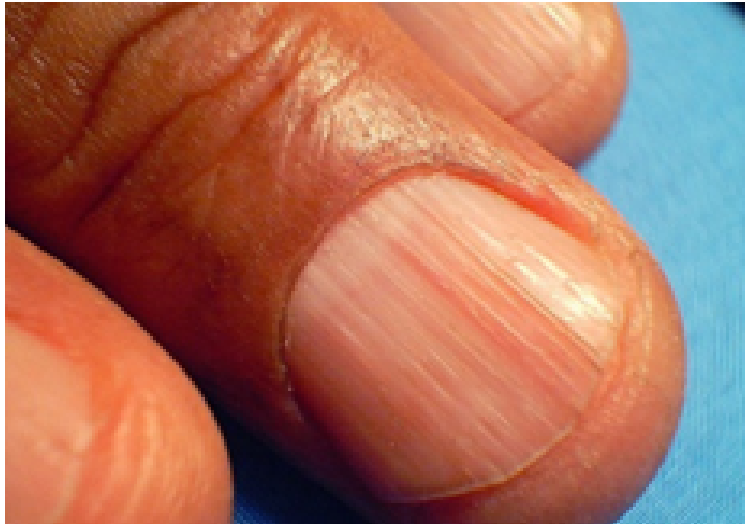Manual de enfermería para la valoración física del adulto

- a. Color. Pigmentación de las láminas y los lechos ungueales: el color del lecho ungueal debe ser rosa, en alguno de sus posibles tonos (1). El color del lecho ungueal se debe a su gran vascularización. La palidez del lecho ungueal puede indicar una mala circulación arterial y su tono azulado o violáceo puede deberse a cianosis. (2)
- b. Longitud. (1)
- c. Simetría. (1)
- d. Lámina ungueal: su apariencia comúnmente es lisa y plana o ligeramente convexa. Evalúe cambios en la superficie (estrías, irregularidades, grietas, depresiones y cavidades). Las estrías longitudinales son variantes frecuentes. (1) En los lechos ungueales de personas con piel oscura pueden existir bandas o depósitos pigmentados. (1)

Las bandas transversales en las uñas pueden indicar una deficiencia proteica y las manchas blancas, una deficiencia de zinc. (2)



Fuente: https://www.freepik.es/fotos-premium/manchas-blancas-crestas-verticales-sintomas-deficiencia-vitaminas-minerales_9421812.htm#query=u%C3%B1a%20encarnada&position=42&from_view=search&track=ais [9/Agosto/23]



Fuente: Navas J. 20/noviembre/2016. Onicorrexis: su dermatólogo le tranquilizara. Recuperado de: <https://dermalicante.com/onicorrexis-dermatologo-tranquilizara/> [23/06/23]

- e. Valorar en los pliegues ungueales: enrojecimiento, inflamación, dolor, exudado y excrecencias (verrugas, quistes y tumores). (1)
- f. Ángulo de la base ungueal (entre la uña y el lecho ungueal): debe medir 160°. (1)
- g. Limpieza de las uñas. (1)
- h. Integridad de los tejidos que rodean la uña: epidermis intacta (2)

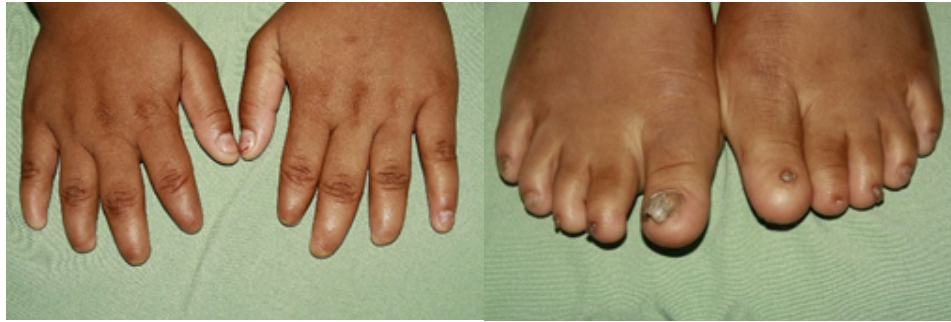¿Cuáles aspectos se deben palpar en la valoración física de las uñas? (1)

Palpe la lámina ungueal y valore textura, firmeza, grosor, uniformidad y adherencia al lecho ungueal. Las láminas ungueales deben apreciarse lisas, duras y con grosor uniforme. El engrosamiento de la uña puede ser causado por el uso de calzado apretado, un traumatismo crónico o por ciertas infecciones fúngicas. (1)

La textura normal de la uña es lisa. En los ancianos pueden encontrarse uñas de grosor excesivo en relación con infecciones fúngicas crónicas o en situaciones de mala circulación. Unas uñas demasiado delgadas o con surcos o arrugas pueden ser un signo de anemia ferropénica prolongada. (2)

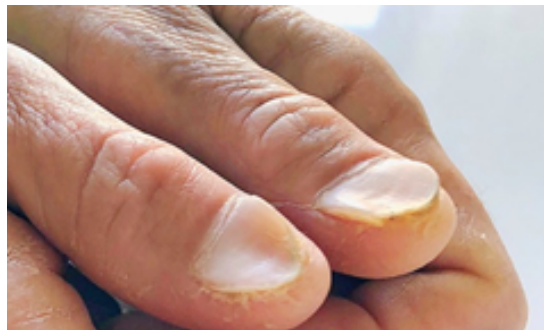Defina los siguientes términos asociados a alteraciones en las uñas:

- a. Anoniquia: alteración congénita que consiste en la ausencia completa de la uña. (1)



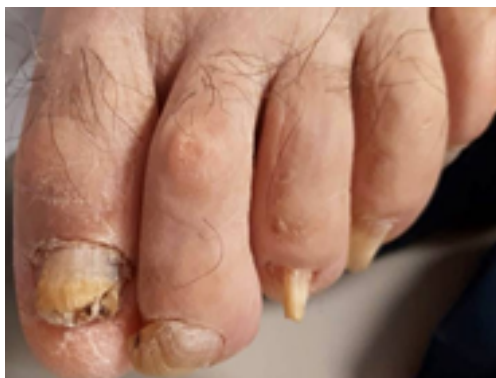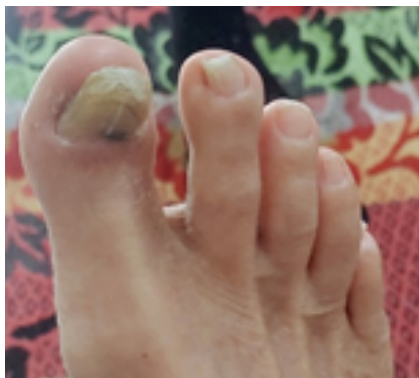Fuente: Cortés JM, Bonilla E, De Peña J, Marte S, Reyes B. 24 /mayo/2013. Presentación de un caso de anoniquia congénita. Recuperado de: <https://piel-l.org/blog/31467> [20/06/23].

- b. Coiloniquia: depresión central de la uña con elevación lateral de la lámina ungueal. Se observa una curvatura cóncava en forma de cuchara. Está asociada a anemia ferropénica, sífilis, dermatosis fúngica e hipotiroidismo. (1)



Tomada de: Herrera, Héctor. 29/noviembre/2022. Estas anomalías de las uñas podrían revelar enfermedades mucho más graves. Recuperado de: <https://www.larazon.es/salud/20221129/teecriyw4rh6tliggou3scl5a.html> [20/06/23]

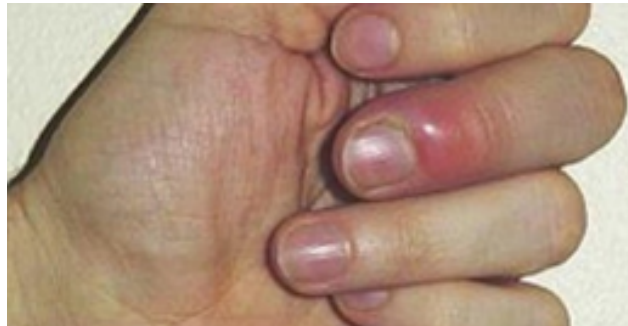- c. Onicomycosis:



Fuente: Elaboración propia.

Infección fúngica de la uña. El hongo crece en la lámina ungueal y hace que se desmenuce. La lámina ungueal distal se vuelve amarillenta o blanquecina a medida que la hiperqueratosis acumula residuos, haciendo que la uña se desprenda del lecho ungueal (onicólisis) (1). La uña se observa frágil, engrosada y con distorsión de la forma. (2)

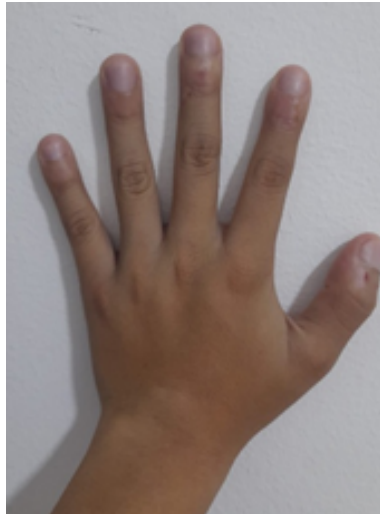- d. Uñas encarnadas: la uña se incrusta en el pliegue lateral y crece hacia el interior de la dermis. Es causada por la presión lateral del calzado mal ajustado, por recorte inadecuado o excesivo del pliegue ungueal lateral o por traumatismo. Se caracteriza por enrojecimiento, dolor, inflamación y tumefacción en el área de penetración de la uña. Lo habitual es que afecte a la uña del primer dedo (dedo gordo) del pie. (1)
- e. Paroniquia: inflamación del paroniquio (tejido blando que rodea el borde la uña) que puede producirse de forma aguda (trauma o manipulación ungueal) o crónica (por exposición repetida a humedad), causada por invasión bacteriana o por levaduras entre el pliegue y la lámina ungueal. Se caracteriza por enrojecimiento, inflamación y sensibilidad dolorosa en los pliegues ungueales laterales y proximal. Frecuentemente se acumula un drenaje purulento en la cutícula y si es crónico puede causar ondulación de la uña. (1)



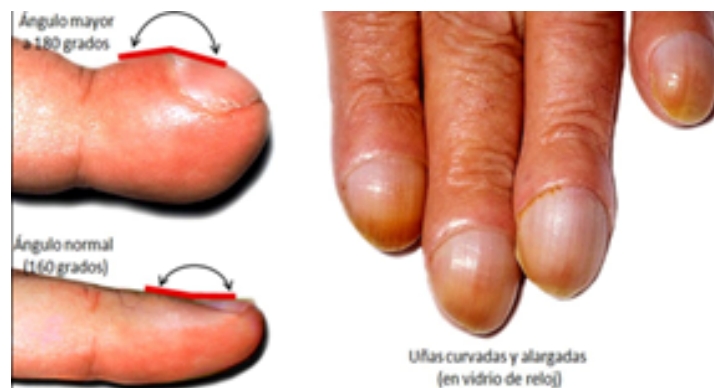Fuente: KidsHealth. Paroniquia, una infección alrededor de las uñas que se puede prevenir. 10/05/2017. Recuperado de: <https://faros.hsjdbcn.org/es/articulo/paroniquia-infeccion-alrededor-puede-prevenir>. [19/06/23]

¿En qué situaciones se presentan los dedos en palillo de tambor, hipocráticos, o acropaquia y en qué consiste esta alteración?

Consiste en el incremento del ángulo entre la uña y el lecho a 180° o más. Puede deberse a una prolongada falta de oxígeno (1) (2). Se asocia a enfermedades respiratorias y cardiovasculares, a cirrosis, a colitis y a enfermedad tiroidea. (1)



Fuente: Elaboración propia.



Fuente: Ibar M. Descubre tu estado de salud a través de tus uñas. 26/diciembre/2016. Recuperado de: <http://dermavida.cl/blog/estado-de-salud-unas/> [20/06/23]

REFERENCIAS BIBLIOGRÁFICAS

1. Ball JW, Dains JE, Flynn J, Solomon BS, Stewart RW. Manual Seidel de Exploración física. 10a ed. España: Elsevier; 2023. p. 133-88.
2. Kozier B., Erb G, Berman A, Snyder S. Fundamentos de Enfermería. Conceptos, proceso y práctica. 9ª ed. Vol. 1. Madrid, España: Pearson Educación S.A.; 2013. p. 585–94, 1461-2.
3. Diccionario MOSBY, medicina, enfermería y ciencias de la salud. 6ª ed. Barcelona: Océano Grupo Editorial; 2003.

CAPÍTULO 5

VALORACIÓN DE ENFERMERÍA DE LA CABEZA Y EL CUELLO

La valoración de la cabeza y el cuello debe tener en cuenta la revisión de estructuras como el cráneo, la cara, el aparato ocular, nariz, senos paranasales, aparato auditivo, orofaringe y cuello (cadenas ganglionares, laringe, tráquea, tiroides, vasos sanguíneos y motilidad cervical, estos dos últimos se describirán en la valoración del sistema vascular periférico y osteoartromuscular, respectivamente).

Para que el profesional de enfermería pueda ayudar al individuo sano o enfermo a satisfacer sus necesidades básicas, es indispensable desarrollar habilidades para la valoración de los sistemas corporales, en este caso la valoración de la cabeza y el cuello, que le permitan reconocer lo normal y sus alteraciones y en caso necesario, mediante el razonamiento crítico, contribuir o ayudar al óptimo funcionamiento de dichos sistemas realizando intervenciones de enfermería eficaces que contribuyan a la salud, el bienestar y la calidad de vida de las personas que están a su cuidado.

CONTENIDO

En este capítulo se abordarán las siguientes temáticas:

- Valoración del cráneo/cabeza: normocefalia, microcefalia y macrocefalia.
- Valoración de la cara/facies: cara de luna, facies hipocrática, facies hipertiroidea y facies hipotiroidea.
- Valoración de las estructuras externas del ojo: cejas y pestañas, área orbitaria, párpados y aparato lagrimal.
- Valoración de los ojos: conjuntiva tarsal (palpebral), conjuntiva bulbar, esclerótica, córnea y pupilas.
- Valoración de movimientos oculares.
- Valoración de la agudeza visual (lejana y cercana).
- Alteraciones del aparato ocular: ptosis palpebral, catarata, conjuntivitis, ectropión, entropión, exoftalmos, estrabismo, nistagmo, orzuelo y epífora.

Manual de enfermería para la valoración física del adulto

- Inspección y palpación de las orejas.
- Valoración de agudeza auditiva: prueba de voz cuchicheada.
- Alteraciones en la valoración de los oídos: otitis externa, tinnitus y vértigo.
- Valoración de la nariz y los senos paranasales.
- Valoración de cavidad oral y faringe: labios, mucosa yugal, encías, dentadura, lengua, glándulas salivares, paladar duro y blando, úvula, bucofaringe y amígdalas.
- Alteraciones de la cavidad oral: gingivitis, glositis, halitosis, estomatitis, xerostomía, parotiditis, queilitis, sialorrea y lengua saburral.
- Valoración de cadenas ganglionares del cuello.
- Valoración de la tráquea, la laringe y la glándula tiroides.
- Alteraciones en la valoración del cuello: adenopatías y bocio.

EQUIPO PARA LA EXPLORACIÓN FÍSICA

Para la valoración de enfermería de la cabeza y el cuello se requieren los siguientes recursos:

- Guantes desechables (limpios).
- Linterna para diagnóstico.
- Tabla optométrica (Carta de Snellen).
- Depresores de lengua (bajalenguas desechables).

CONOCIMIENTOS CLAVES A PARTIR DE PREGUNTAS ORIENTADORAS

En la valoración de la cabeza y el cuello se utiliza la inspección y la palpación como principales técnicas de exploración física, pues la auscultación (excepto de los vasos sanguíneos) y la percusión, no tienen aplicación útil en la valoración clínica de estas regiones corporales.

En relación con el cráneo/ la cabeza, describa qué se debe valorar en condiciones normales y defina los siguientes términos:

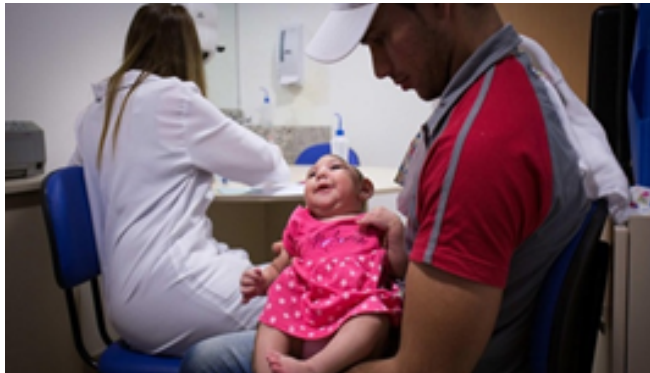En la inspección del cráneo se debe valorar la forma, el tamaño y la simetría (2)(4). El enfermero debe palpar el cráneo para apreciar si existen nódulos o masas. La cabeza del paciente debe mantenerse firme y erguida. (2)

- a. Normocefalia: cabeza de tamaño normal (4), es decir, el paciente es normocéfalo.



Fuente: elaboración propia.

- b. Microcefalia: perímetro cefálico menor de lo normal, debido a que el encéfalo no se ha desarrollado lo suficiente o a que su crecimiento se ha interrumpido. Obedece a múltiples causas, entre las que se encuentran las infecciones (p. ej., virus Zika) y las anomalías neuroanatómicas (p. ej., disgenesia cerebral o craneoestenosis). Está asociada a discapacidad intelectual. (2)



Fuente: Redacción RPP. 14/abril/16. ¿Qué es la microcefalia y por qué se vincula al Zika?
Recuperado de: <https://rpp.pe/vital/salud/que-es-la-microcefalia-y-por-que-se-vincula-al-zika-noticia-935293> [23/06/23]

c. Macrocefalia:

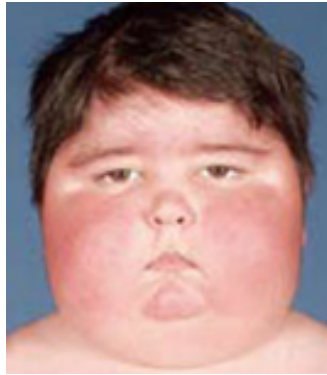

Fuente: Vásquez-Hernández, A. Macrocefalia. Recuperado de: <http://alevascommx.blogspot.com/2018/05/macrocefalia.html> [26/07/23]

Anomalía congénita caracterizada por un tamaño excesivo de la cabeza y del cerebro relacionado con el resto del cuerpo, con la presencia en cierta medida de retraso mental y del crecimiento. El perímetro cefálico supera en más de dos desviaciones estándar a la media para la edad, sexo, raza y periodo de gestación, con unas fontanelas excesivamente anchas; las características faciales suelen ser normales. Se produce un hipercrecimiento simétrico de la cabeza, sin elevación de la presión intracraneal. (5)

En la valoración de la cara, podemos valorar el término facies que define una expresión facial o aspecto de la cara del paciente que junto con los rasgos de la cabeza y el cuello resulta característica de alguna alteración, síndrome o patología específica y está relacionada con el aspecto general del paciente y su estado de salud o enfermedad (3) (2). Mencione algunas de las facies más comunes con sus características:

- a. Cara de luna: cara redondeada con mejillas eritematosas y crecimiento exagerado del vello en la barbilla, el labio superior y en el área de las patillas. La causa puede ser el aumento de hormonas suprarrenales o la administración de corticoides. (4)



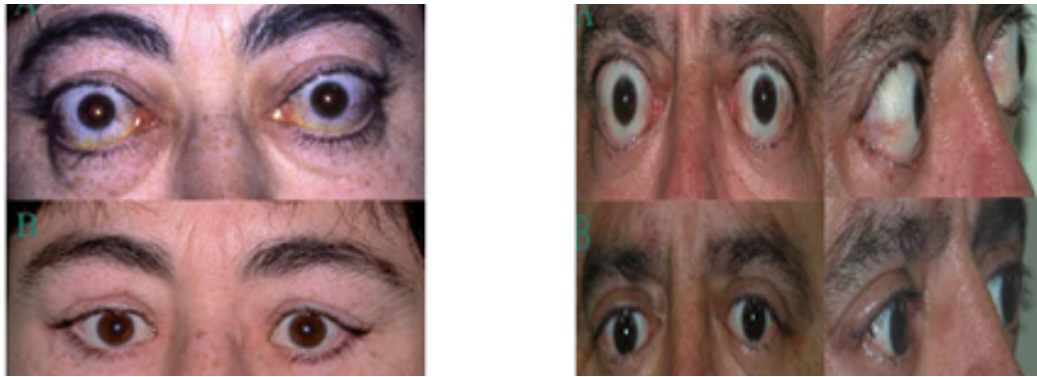Fuente: Dimah Al Araifi, Fayez Aldarsouni. Pathology Practical Endocrine Block. Recuperado de: http://ksumsc.com/download_center/Archive/2nd/437/3.%20Endocrine%20Block/OSPE/Pathology/Pathology%20practical%20Endocrine.pdf [26/07/23]

- b. **Facies hipocrática:** es característica del enfermo en condición grave o terminal (3). Se ha relacionado con la proximidad de la muerte. Se observa un aspecto hundido de los ojos, de las mejillas y de las áreas temporales, la nariz en punta, piel seca y áspera. (2)



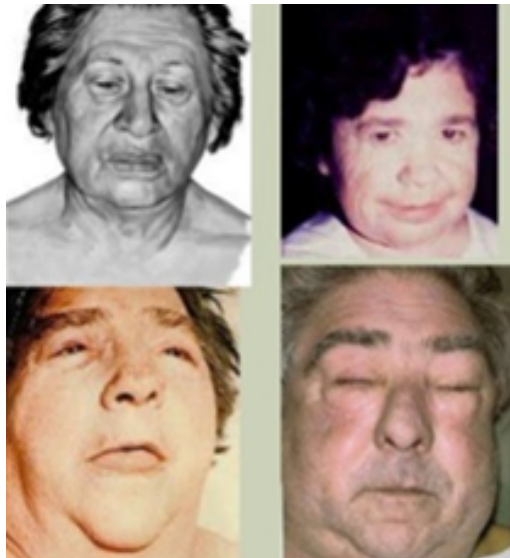Fuente: <https://pixabay.com/es/users/truthseeker08-2411480/> /23/06/23

- c. **Facies hipertiroidea:** facies con piel fina e hidratada, pelo fino, ojos prominentes (exoftalmos), retracción de las cejas, expresión de sobresalto y mirada fija. (2)



Fuente: Fernández-Hermida RV, Pinar S, Muruzábal N. Manifestaciones clínicas de la oftalmopatía tiroidea.2008. Recuperado de: https://scielo.isciii.es/scielo.php?script=sci_arttext&pid=S1137-66272008000600005. [26/07/23]

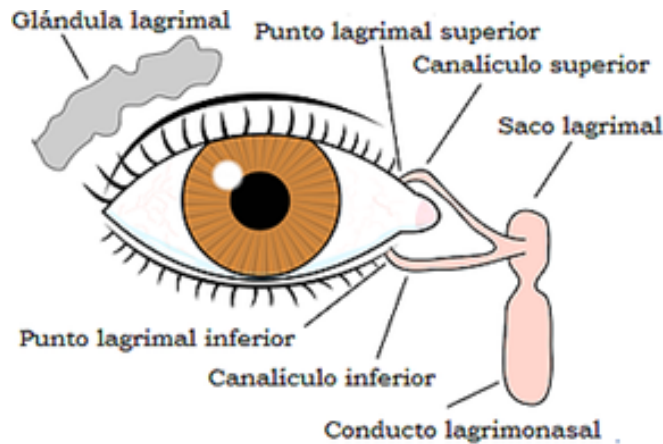
- d. Facies hipotiroidea: la cara puede estar seca e hinchada, con la piel seca, unos rasgos toscos o inexpresivos y adelgazamiento de los pelos del cuero cabelludo y las cejas. (4)



Fuente: Facie hipotiroidea o mixedematosa. 4 de octubre de 2016 Recuperado de: <http://mediestudio.blogspot.com/2016/10/facie-hipotiroidea-o-mixedematosa.html>. [26/07/23]

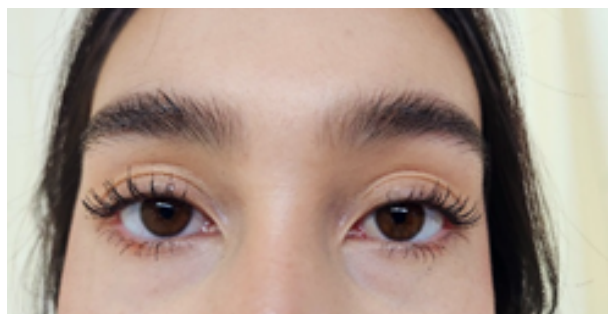Además, en la valoración de la cara se debe valorar la simetría de los movimientos faciales (al elevar las cejas, fruncir el ceño, cerrar los ojos con fuerza, hinchar las mejillas, sonreír y mostrar los dientes). Estos movimientos están mediados por el VII par craneano, nervio facial. (4)

En la evaluación del aparato ocular por enfermería, se deben valorar las estructuras externas del ojo, el ojo, los movimientos oculares y la agudeza visual. Explique cómo se valoran las estructuras externas del ojo:



Fuente: Clínica oftalmológica de Penedés. El lagrimal. Recuperado de: <https://copenedes.com/es/el-lagrimal/> [26/07/23]

- a. Inspección de las cejas y de las pestañas: pelo de distribución uniforme, alineación simétrica de las cejas (1)(4). Valore las cejas verificando su extensión y tamaño, tal como la textura del pelo. Observe si se extienden más allá del ojo o si no lo sobrepasan (2). Para valorar el movimiento de las cejas, se le debe pedir al paciente que las levante y las baje, normalmente el movimiento es simétrico, si es incapaz de moverlas indica una parálisis del nervio facial (VII par craneal). (1)



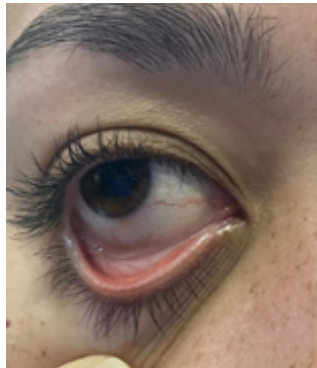
Fuente: elaboración propia.

- b. Inspeccione el área orbitaria en busca de edema, tumefacción o tejido redundante bajo la órbita. El edema periorbitario puede deberse a la pérdida de tejido elástico por el envejecimiento o ser causado por alguna patología, ej.: enfermedad renal, cardiopatía o alergia. (2)

- c. Inspección de los párpados: posición normal y piel intacta sin ningún tipo de lesión o edema. Inspeccione si los párpados se pueden cerrar del todo y abrirse ampliamente. Valore la presencia de caspa, enrojecimiento o edema del borde palpebral (2). Cuando los ojos están abiertos, el párpado debe cubrir la esclerótica y sólo una parte del iris, es decir, no debe cubrir la pupila (2)(1). Normalmente una persona parpadea involuntariamente más de 20 veces por minuto y lubrica la córnea, se debe valorar el parpadeo ausente, poco frecuente, rápido o monocular (de un solo ojo). (4)(1)
- d. Aparato lagrimal: aunque la glándula lagrimal no es palpable puede ser evidente en casos patológicos. Inspeccione también los puntos y sacos lagrimales ubicados en el borde interno de ambos párpados. En condiciones normales el orificio de drenaje permanece abierto (punto lagrimal) y funciona porque está dirigido contra el ojo. (3)

En la valoración de los ojos, se debe evaluar la conjuntiva tarsal (palpebral), la conjuntiva bulbar, la esclerótica, la córnea y las pupilas. Explique cómo se valoran estas estructuras.

- a. Conjuntiva tarsal o palpebral:

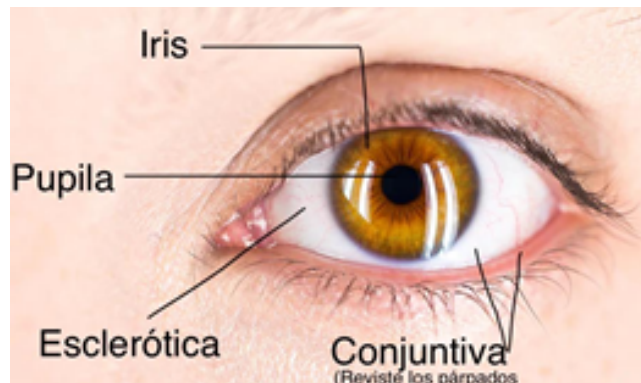


Fuente: elaboración propia.

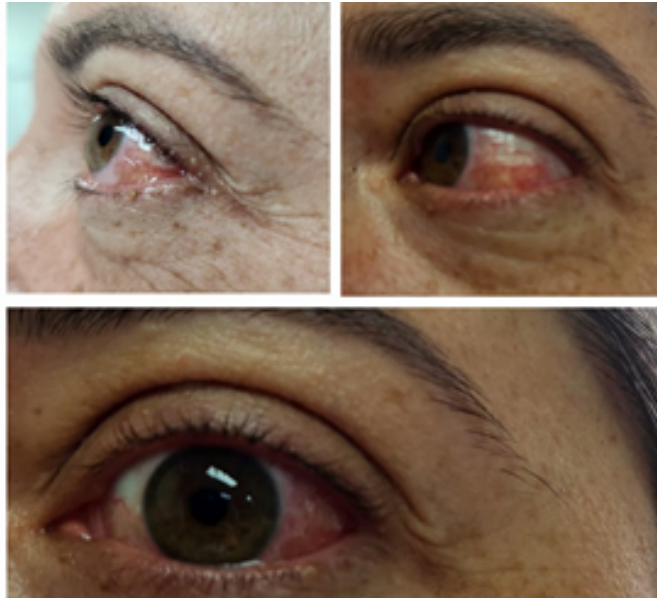
Es una fina membrana mucosa transparente que recubre la cara anterior de los párpados. Indique al paciente que mire hacia arriba, tire hacia abajo de los párpados inferiores con el primer dedo e inspeccione la conjuntiva tarsal inferior de ambos ojos y evalúe su translucidez y su patrón vascular. Sólo si hay indicios de cuerpo extraño se inspecciona la conjuntiva tarsal superior, realizando eversión del párpado sobre un aplicador de algodón.

La conjuntiva tarsal no debe tener ningún tipo de lesión o exudado (2). Su color es rosado, el tono pálido de esta está asociado con anemia y el amarillo con ictericia.

- b. Conjuntiva bulbar: reviste a la esclerótica, debe ser transparente, a veces se ven capilares. (4) Una mancha roja intensa en un área bien delimitada rodeada por conjuntiva sana es indicativa de hemorragia subconjuntival. La sangre se mantiene roja por difusión directa de oxígeno a través de la conjuntiva. Las hemorragias subconjuntivales pueden aparecer con tos violenta, estornudos potentes, tensión (por ejemplo, al pujar para hacer deposición), vómitos, espontáneamente en el embarazo y el parto. Otras causas son traumatismos, objetos extraños y frotarse con demasiada intensidad. Las hemorragias se resuelven espontáneamente. (2)

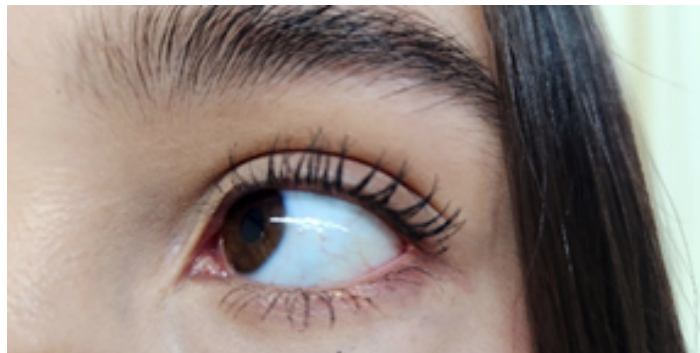

Fuente: <https://unsplash.com/es/fotos/K8uQz0zfFbg> Modificada [25/06/23]



Fuente: elaboración propia.

- c. Esclerótica: estructura avascular que se encuentra en la parte externa del globo ocular y que se observa de color blanco (anictérica), constituye el soporte de la estructura interna del ojo. Si existe una hepatopatía o una anemia hemolítica, las escleróticas pueden estar pigmentadas con un tono amarillento o verdoso (2). En personas de piel oscura se puede ver más amarilla y con máculas pardas. La esclerótica se puede observar pálida en anemia, enrojecida en consumo de marihuana o en enfermedad reumatoide. Lesiones o nódulos, pueden indicar lesiones por agentes mecánicos, químicos, alérgicos o bacterianos. (4)

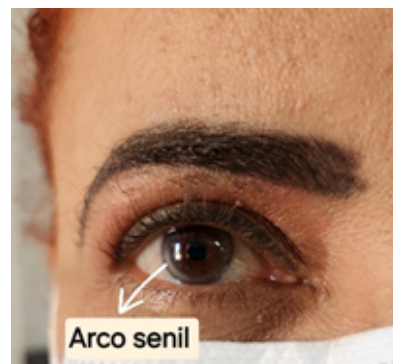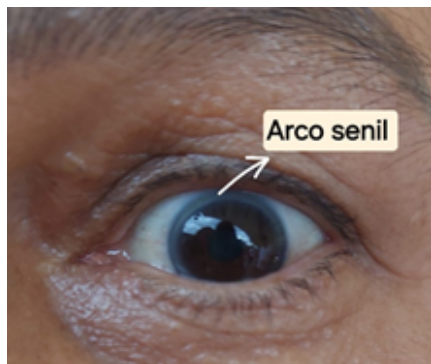


Fuente: elaboración propia.

- d. Córnea (membrana transparente situada en la parte anterior del globo ocular, delante del iris): debe ser brillante, lisa y transparente. En personas mayores de 60 años, puede apreciarse un fino anillo blanco grisáceo alrededor del margen, denominado arco senil (compuesto de lípidos depositados en la periferia de la córnea). El arco senil se considera anormal si aparece en pacientes menores de 40 años, pues puede indicar un trastorno de los lípidos. (2)(4)

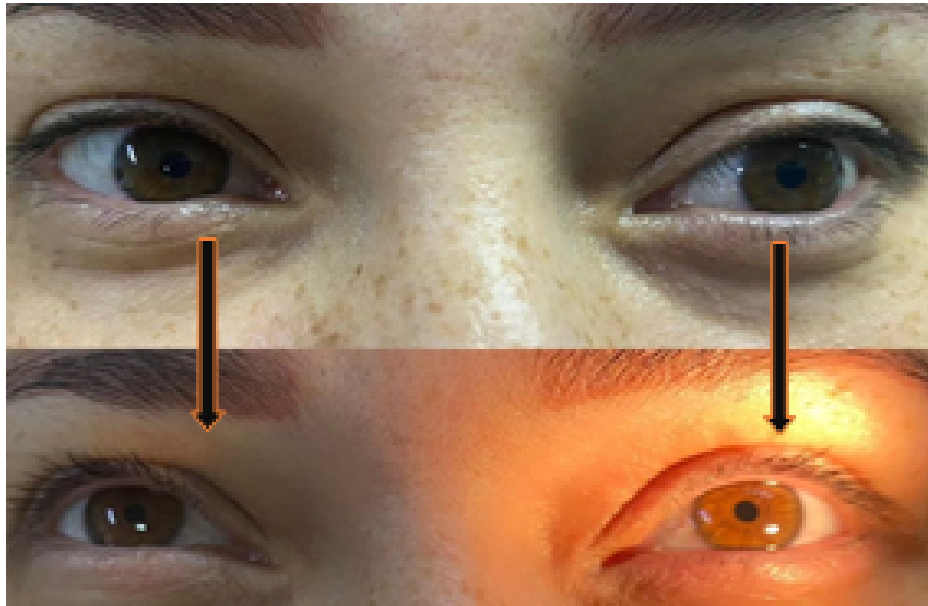


Fuente: elaboración propia.



Fuente: elaboración propia.

- e. Pupilas: valorar color (negro), forma (deben ser redondas) y simetría en el tamaño (2)(4). Normalmente miden de 3-7 mm de diámetro. Evaluar: Reflejo fotomotor o directo (la pupila se contrae al estímulo luminoso) y reflejo consensual o indirecto (la pupila no iluminada se contrae). (4)

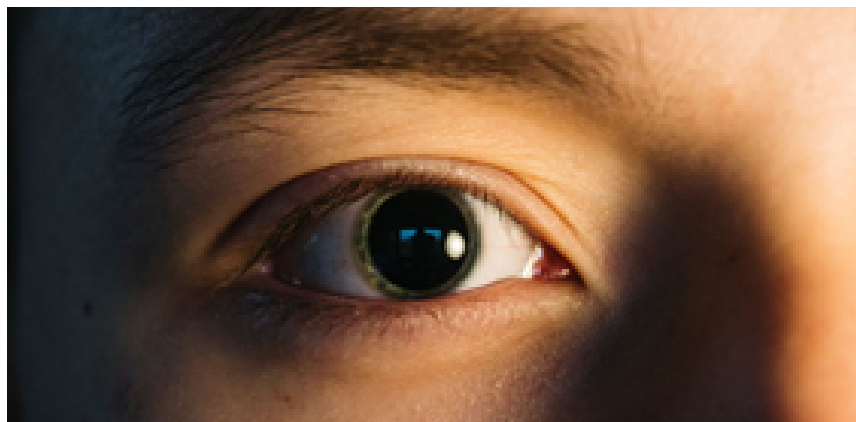


Reflejo consensual

Reflejo fotomotor

Fuente: elaboración propia.

- Midriasis: aumento del tamaño de las pupilas (4). Dilatación pupilar normalmente mayor de 6 mm de diámetro con ausencia de contracción a la luz. Es un signo del estado de coma, puede ser resultado de lesiones mesencefálicas, hipoxia o lesión del III par craneal (2). También puede indicar lesión, un glaucoma o puede deberse a fármacos (atropina, anfetaminas, cocaína) (4) o también puede deberse a algunos colirios usados para el glaucoma y el estrabismo. (2)



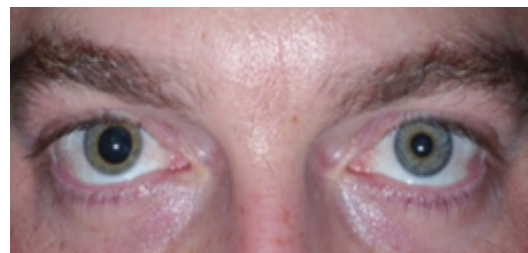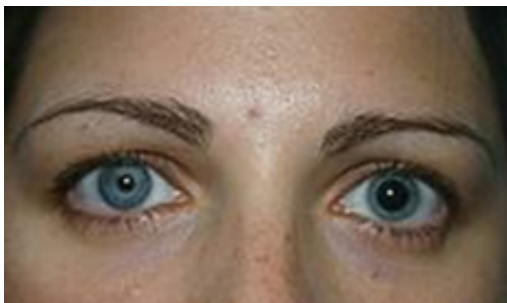Fuente: <https://www.pexels.com/es-es/foto/el-ojo-de-la-persona-en-la-fotografia-de-cerca-3594720/>
[23/06/23]

- Miosis: disminución del tamaño de las pupilas (4), contracción pupilar menor de 2 mm de diámetro, la pupila miótica no se dilata en la oscuridad. Suele ser inducida por administración de narcóticos, como la morfina, aunque fármacos como los empleados para el control del glaucoma también pueden producir miosis. (2)



Fuente: https://www.freepik.es/foto-gratis/ojo-verde-mujer-cerca_998618.htm#fromView=search&page=1&position=41&uuid=3d2cbbbe-f50b-4252-a43a-4c05544dc256

- Anisocoria: asimetría en el tamaño de las pupilas, puede deberse a un trastorno del sistema nervioso central. No obstante, las pequeñas variaciones pueden ser normales (1 mm) (4). También puede ser causada por fármacos oculares tópicos (mióticos o midriáticos). (2)



Fuente: González Costea. Oftalmológicos.
Recuperada de: <https://www.clinicagonzalezcostea.es/anisocoria/> [23/06/23]

Fuente: American Academy of ophthalmology.
¿Qué es la enfermedad ocular tiroidea (EOT) o enfermedad de Graves? Jun.15,2023
Recuperado de: <https://www.aao.org/salud-ocular/enfermedades/enfermedad-de-graves> [23/06/23]

La exploración de los músculos extraoculares, se realiza a través de la valoración de los seis movimientos oculares -posiciones diagnósticas de la mirada que son las posturas conjugadas en las cuales ambos ojos miran hacia un mismo lado- (3) para determinar la alineación y la coordinación del ojo (4). Describa cómo se realiza la valoración de los movimientos oculares.

El paciente se sienta o se pone de pie y el enfermero lo mira desde 60 cm de distancia. El enfermero sostiene un dedo a una distancia cómoda (15-31 cm) de los ojos del paciente (1) y le dice que mire al frente y sin mover la cabeza que realice las siguientes miradas (3):

- Mire hacia la izquierda.
- Desde la posición anterior mire hacia arriba y hacia abajo.
- Mire a la derecha.
- Desde esta posición mire hacia arriba y hacia abajo.

Este examen aporta información importante acerca de los pares craneanos (III, IV y VI) que inervan los músculos extrínsecos (rectos y oblicuos). (2) (3) (4)



Fuente: elaboración propia.

Para la valoración de la agudeza visual de la visión lejana se utiliza la carta de Snellen. Existen 3 tipos de tablas optométricas (la tabla estándar de Snellen, la tabla para niños preescolares y la tabla de Snellen E para pacientes que no saben leer) (4). Mencione cómo se realiza la valoración de la visión lejana con la carta estándar de Snellen y cómo podría realizarse la valoración de la visión cercana.

El paciente debe estar a 20 pies (6 m) de la carta que se debe encontrar a la altura de los ojos del paciente en un sitio con adecuada iluminación. La evaluación se debe realizar en un solo ojo a la vez, es decir, con un ojo cubierto sin hacerle presión, para no afectar la evaluación de ese ojo que se realizará prontamente (3). Aspectos a tener en cuenta:

- Cada línea de letras tiene a su lado un fraccionario, el numerador de este siempre será 20 (distancia en pies), es una constante que no cambia. El denominador hace referencia a la máxima distancia a la cual un individuo sano debe leer claramente las letras de la fila en cuestión, es un número variable que depende de cada paciente. (3)
- La agudeza visual se lee en el lado derecho de la carta y será el fraccionario correspondiente a la última fila que el paciente lee con claridad. Por ejemplo, si el paciente obtiene 20/20, esto quiere decir que el paciente lee a 20 pies (6 m) lo que normalmente una persona con agudeza visual normal lee a 20 pies, por lo tanto, tiene una agudeza visual normal. Si en otro caso, el paciente obtiene 20/80, esto quiere decir que el paciente lee a 20 pies (6 m) lo que normalmente una persona con agudeza visual normal lee a 80 pies, por lo tanto, tiene una agudeza visual menor de lo normal. (3)
- Las letras se deben señalar de arriba hacia abajo, al menos el 50% de las letras de cada fila. (3). Si el paciente usa lentes, se debe realizar con y sin ellos y anotar los dos resultados. (3)

Si el paciente no puede ver ni siquiera la línea 20/200 de la tabla optométrica de Snellen, se pueden efectuar pruebas de visión funcional (percepción de la luz, los movimientos de la mano o contar dedos a 30 cm). (4)

Para la valoración de la visión cercana, se puede utilizar cualquier texto a una distancia de 30 a 40 cm (aproximadamente 36 cm) y valorar si el paciente puede leer adecuadamente, teniendo como referencia la agudeza visual del evaluador, que se supondrá tiene una agudeza visual normal. (3) (4)

Manual de enfermería para la valoración física del adulto




Tabla de Snellen pediátrica



Tabla de Snellen E.

Fuente: elaboración propia.

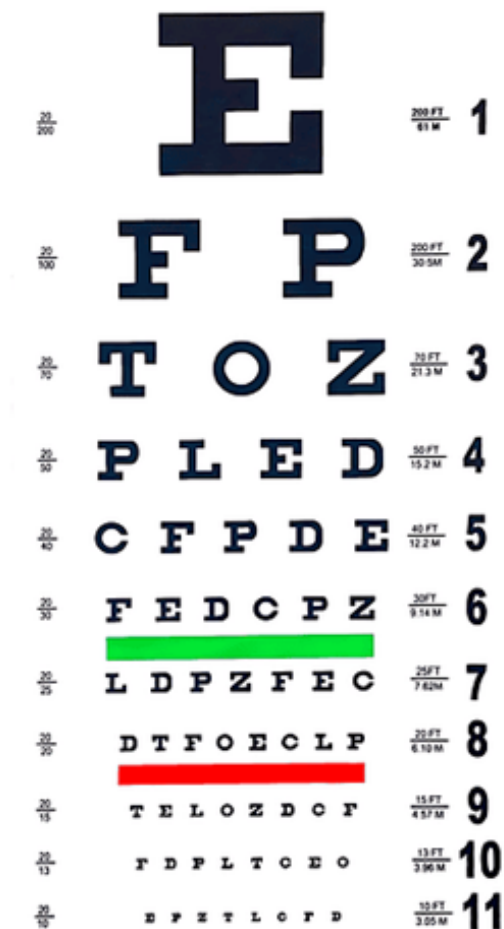
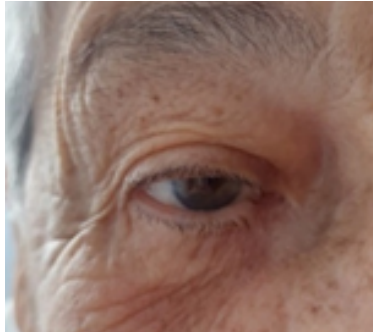
Tabla de Snellen estándar.

Fuente: <https://ortopedicosolaya.com/tabla-de-snellen>

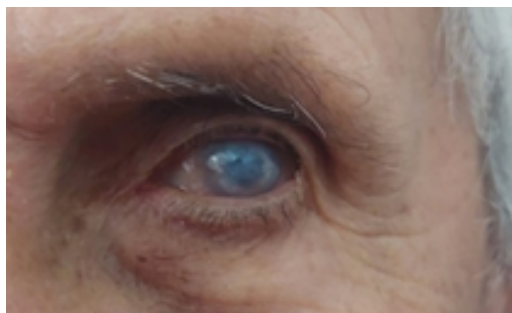Con relación a la valoración del aparato ocular, se pueden encontrar muchas alteraciones, escriba el significado de los siguientes términos y las posibles causas:

- a. Ptosis palpebral: caída del párpado superior hasta o por debajo del borde de la pupila y suele asociarse al envejecimiento, a edema por reacciones alérgicas a fármacos, a enfermedades sistémicas (nefropatías), a una disfunción congénita del músculo de los párpados, enfermedades neuromusculares o alteraciones del par craneal III. (4)



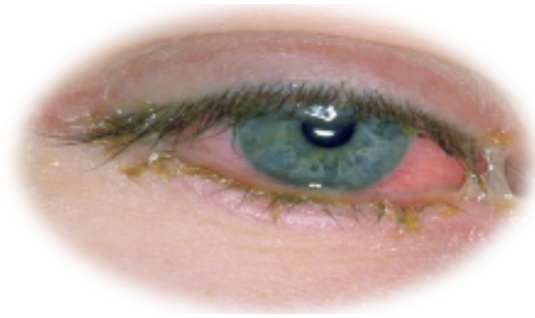
Fuente: elaboración propia.

- b. Catarata: opacidad del cristalino que bloquea los rayos luminosos, suele afectar a personas mayores de 65 años (causado por el envejecimiento por la desnaturalización de las proteínas del cristalino) y en lactantes con malformaciones del cristalino cuando la madre contrajo rubéola en el primer trimestre de embarazo o por otras fetopatías. Algunos fármacos como los corticoides, pueden causar cataratas. (2) (4)

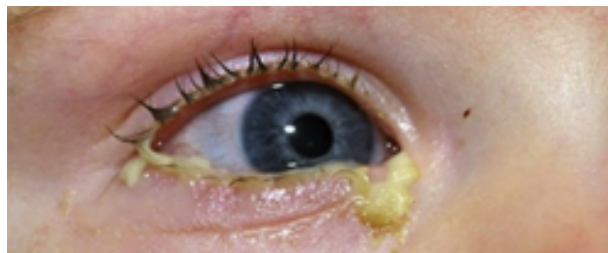

Fuente: elaboración propia.

- c. Conjuntivitis: inflamación de la conjuntiva bulbar y palpebral. Puede deberse a cuerpos extraños, productos químicos, agentes alérgicos, bacterias o virus. Se manifiesta por enrojecimiento, picor, lagrimeo y exudación mucopurulenta. (4)

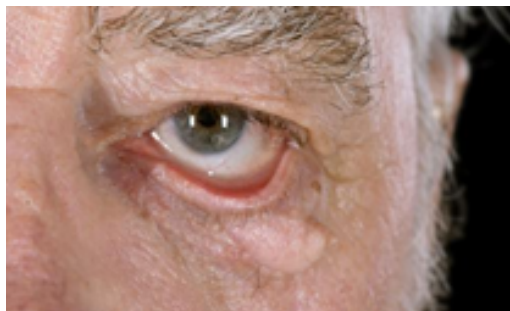

Fuente: LASERMEDICA. Cortos vitales ¿Qué es la Conjuntivitis? 2015. Recuperado de: <https://www.lasermedica.com/media/cortos/2015/oct2015queeslaconjuntivitis.pdf>. [25/06/23]



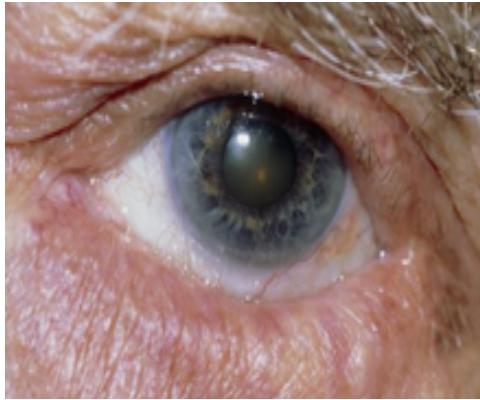
Fuente: Garrido, Jesús. Obstrucción del conducto lacrimal.2012. Recuperado de: <https://mipediatraonline.com/tag/obstruccion-del-conducto-lacrimonal/>[25/06/23]

- d. Ectropión: es la eversión del párpado que lleva a una exposición de la conjuntiva tarsal. Se asocia al envejecimiento (4) y al lagrimeo excesivo (2).



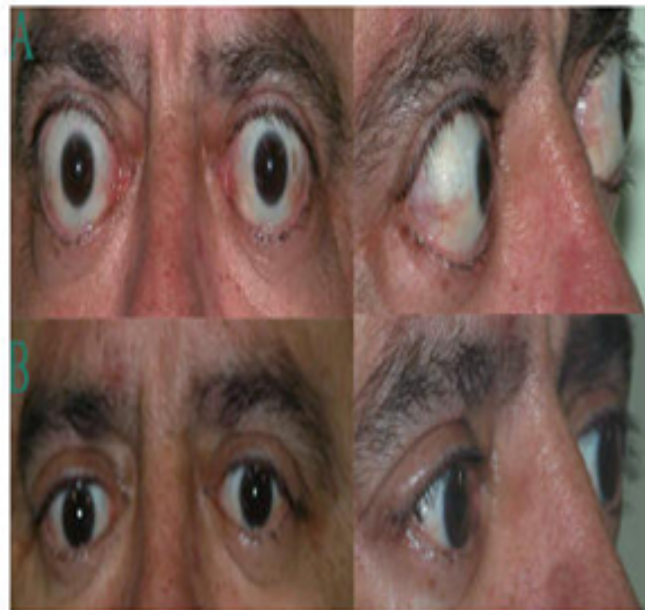Fuente: Garrity J. Mayo Clinic College of Medicine and Science. Entropión y ectropión. Recuperado de: <https://www.msdmanuals.com/es/hogar/trastornos-oft%C3%A1lmicos/trastornos-de-los-p%C3%A1rpados-y-de-las-l%C3%A1grimas/entropi%C3%B3n-y-ectropi%C3%B3n> [25/07/23]

- e. Entropión: es la inversión del borde palpebral (4), las pestañas pueden producir irritación corneal y conjuntival lo que aumenta el riesgo de infección secundaria, el paciente a menudo refiere sensación de cuerpo extraño (2). Se asocia al envejecimiento. (4)



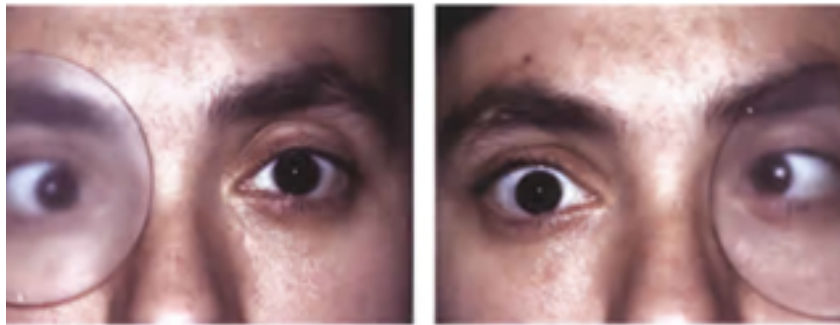Fuente: Garrity J. Mayo Clinic College of Medicine and Science. Entropión y ectropión. Recuperado de: <https://www.msdmanuals.com/es/hogar/trastornos-oft%C3%A1lmicos/trastornos-de-los-p%C3%A1rpados-y-de-las-l%C3%A1grimas/entropi%C3%B3n-y-ectropi%C3%B3n> [25/07/23]

- f. Exoftalmos: protrusión de los globos oculares (o protrusión del ojo por fuera de la órbita (2)) con elevación de los párpados superiores, lo que genera una expresión asustada o una mirada fija. Se presenta en pacientes con hipertiroidismo (4). Puede ser causado por un aumento del contenido orbitario. La causa más común es la enfermedad de Graves en la cual hay depósito anómalo de tejido conjuntivo en la órbita y los músculos extraoculares. (2)



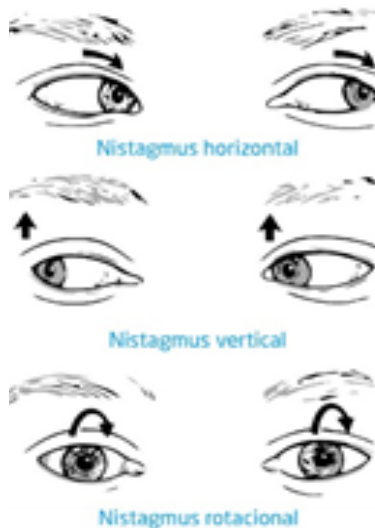
Fuente: Fernández-Hermida RV, Pinar S, Muruzábal N. Clinical manifestations of thyroid ophthalmopathy. An. Sist. Sanit. Navar. 2008; 31 (Supl. 3): 53. Recuperado de https://scielo.isciii.es/scielo.php?script=sci_arttext&pid=S1137-66272008000600005 [25/07/23]

- g. Estrabismo: enfermedad congénita en la cual los dos ojos no enfocan un objeto simultáneamente, a pesar de que ambos pueden enfocar (2)(1). Se presenta por lesión de uno o más músculos extraoculares (paralítico) o sin debilidad muscular primaria (no paralítico), puede ser un signo de hipertensión craneal, el III par craneal es particularmente vulnerable en casos de edema cerebral. (2)



Fuente: Pérez-Flores MI, Fernández-Fernández M, Lorenzo-Carrero J. Endotropía comitante aguda y ambliopía históricas. Arch Soc Esp Oftalmol [Internet]. 2005 Oct [citado 2024 Nov 07] ; 80(10): 611-614. Disponible en: http://scielo.isciii.es/scielo.php?script=sci_arttext&pid=S0365-66912005001000010&lng=es.

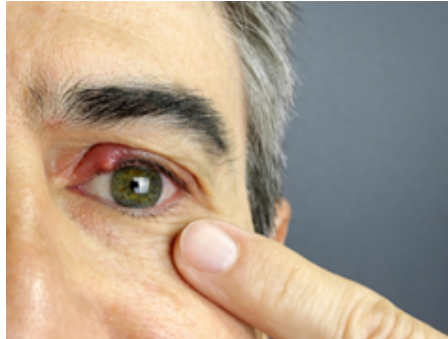- h. Nistagmo:



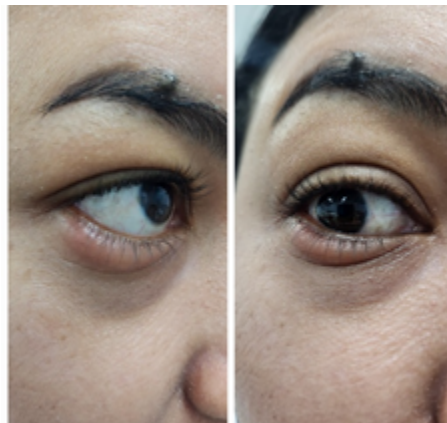Fuente: Clínica RAHHAL. Nistagmus: qué es, síntomas y posibles tratamientos. Noviembre 17/2017. Recuperado de: <https://www.rahhal.com/nistagmus/> [25/07/23]

Movimiento ocular rápido, rítmico e involuntario que puede indicar deterioro neurológico. Se valora su presencia al explorar los movimientos oculares (2) (4). El movimiento puede ser de tipo horizontal, vertical, rotatorio o mixto. (2)

- i. Orzuelo: inflamación supurativa aguda del folículo de una pestaña que produce un nódulo eritematoso o amarillo; generalmente, el orzuelo es causado por una infección estafilocócica. (2)



Fuente: https://www.freepik.es/fotos-premium/primer-plano-orzuelo-ojo-hombre-enfermedad-orzuelo-oftalmico-chalazion_38597884.htm#page=2&query=ojo%20infectado&position=10&from_view=search&track=ais



Fuente: Elaboración propia.

- j. Epífora: lagrimeo. (3)(5)



Fuente: https://www.freepik.es/foto-gratis/retrato-hombre-sensible_27643345.htm#query=lagrima&position=8&from_view=search&track=sph [25/07/23]

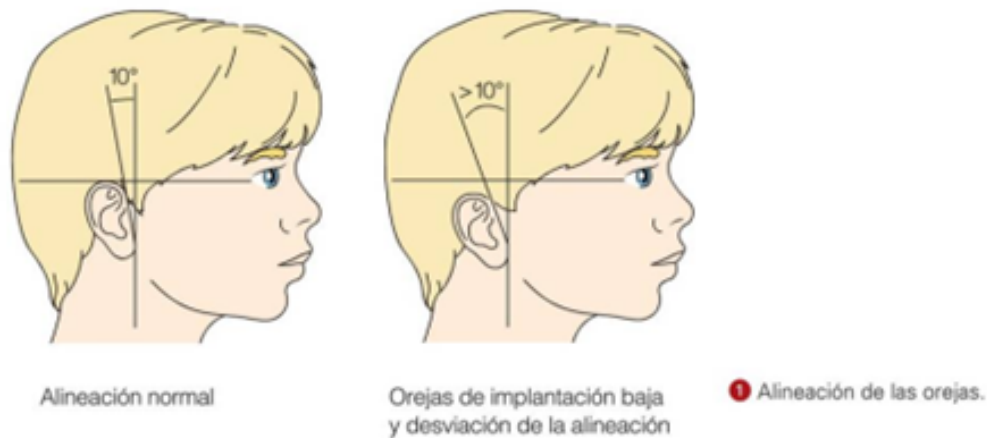
¿En la inspección directa y palpación de las orejas (sin otoscopio) cuáles aspectos deben valorarse?

Se debe valorar tamaño, forma y simetría, color, posición, deformidades o nódulos. En el conducto auditivo externo no debe haber secreciones (2). Palpe los pabellones auriculares y la zona mastoidea para descartar dolor a la palpación, inflamación o nódulos. La consistencia de las orejas debe ser móvil y firmes. (2)



Fuente: elaboración propia.

Para valorar la posición de la oreja, trace una línea imaginaria entre el canto interno del ojo (o el canto externo del ojo (4)) y la protuberancia más prominente del occipucio. La parte superior de la oreja debe situarse sobre esa línea o por encima de ella. Trace una línea imaginaria vertical perpendicular a la anterior, inmediatamente por delante de la oreja. La posición de la oreja debe ser casi vertical, con una desviación del ángulo posterior lateral de no más de 10° . Una posición de implantación baja o un ángulo inhabitual pueden indicar un síndrome genético (por ejemplo, el síndrome de Down) o ser un indicio que haga sospechar anomalías renales. (2) (4)



Fuente: Kozier B, Erb G, Berman A, Snyder S. Fundamentos de Enfermería. Conceptos, proceso y práctica. 9ª ed. Vol. 1. Madrid, España: Pearson Educación S.A; 2013. p. 605.



Fuente: https://www.freepik.es/foto-gratis/nina-sindrome-down-su-padre-pintando-caballete-pinceles_26965785.htm#page=2&query=sindrome%20down&position=1&from_view=search&track=ais [25/07/23]

No se especifica la valoración con otoscopio, dado que no hace parte de la valoración habitual por parte de enfermería y sólo en algunos casos esta valoración la realiza personal de enfermería especializado. (4)

¿En qué consiste la prueba de voz cuchicheada para evaluar la agudeza auditiva del paciente?

Para la valoración de la agudeza auditiva se puede utilizar la prueba de voz cuchicheada, si el paciente presenta alteraciones pueden realizarse otras pruebas con la ayuda de un diapason (Weber y Rinne) que no se detallaran, por no hacer parte de la valoración habitual por parte del profesional de enfermería.

Manual de enfermería para la valoración física del adulto

Prueba de voz cuchicheada (voz susurrada (2)):

Se debe cubrir un conducto auditivo del paciente, situarse a 30 cm (longitud de un brazo) por detrás y al lado del paciente y decirle palabras cortas (o una combinación aleatoria de tres a seis letras y números, por ejemplo: 3, T, 9 (2)) en tono de cuchicheo. Se evalúa la respuesta del paciente primero en un oído y luego en el otro, indicándole al paciente que repita lo que ha escuchado. Lo normal es que el paciente pueda identificar sin dificultad las palabras, si el paciente no consigue reproducir correctamente más del 50% de los sonidos, probablemente tendrá un deterioro de la audición (hipoacusia: disminución de la agudeza auditiva) y debe ser evaluado por un especialista. (3) (2)

Es importante señalar, que esta prueba valora la rama coclear del VIII par craneal (auditivo).



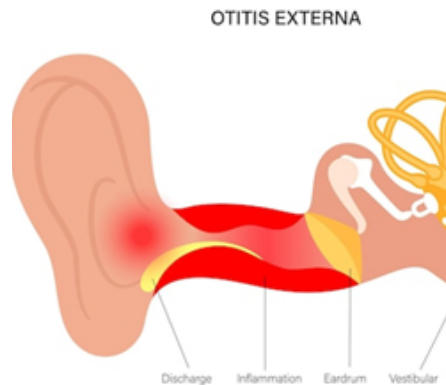
Fuente: elaboración propia.

La prueba de voz susurrada tiene buena especificidad y sensibilidad para detectar pérdida de audición en adultos de 50-70 años. (2)

Otra forma de evaluar la agudeza auditiva, es ubicar frente al conducto auditivo un reloj de pulso para que el paciente identifique el sonido. (3)

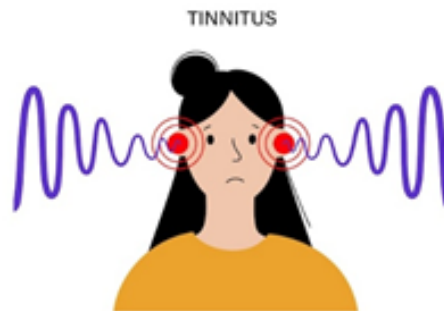
En relación con la valoración de los oídos, explique el significado de los siguientes términos y sus posibles causas:

- a. Otitis externa: inflamación del conducto auditivo. El agua retenida en dicho conducto provoca maceración del tejido, descamación y microfisuras que favorecen el crecimiento bacteriano y fúngico. Cursa con picor, dolor intenso al mover el pabellón auricular y masticar, secreción purulenta y de olor fétido, pérdida auditiva y conducto auditivo rojo y edematoso. (2)



Fuente: https://www.freepik.es/vector-premium/otitis-oidonadador_37039351.htm#page=6&query=otitis&position=30&from_view=search&track=sph [25/08/23]

- b. Tinnitus (acúfenos): ruido (retintín) percibido en uno a ambos oídos. Puede ser un signo de trauma acústico, enfermedad de Ménière, otosclerosis, presbiacusia (pérdida progresiva de la capacidad auditiva relacionada con el envejecimiento) o acumulación de cerumen afectando al tímpano u ocluyendo el canal auditivo externo. (5)



Fuente: https://www.freepik.es/vector-premium/concepto-enfermedad-tinnitus_37039236.htm#query=tinnitus&position=11&from_view=search&track=sph [25/07/23]

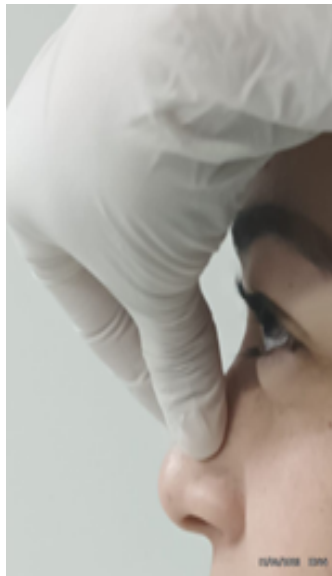- c. Vértigo: sensación de movimiento rotacional, frecuentemente debido a un trastorno del oído interno. (2)



Fuente: https://www.freepik.es/vector-gratis/ilustracion-concepto-cara-mareada_24237641.htm#query=vertigo&position=0&from_view=search&track=sph [25/07/23]

La valoración de la nariz y los senos paranasales por enfermería, incluye la inspección (se sugiere utilizar una linterna) y palpación externa, la comprobación de la permeabilidad de las fosas nasales y la palpación de los senos maxilares y frontales. Explique cómo se realiza esta valoración.

- Inspección de la nariz externa:



Fuente: elaboración propia.

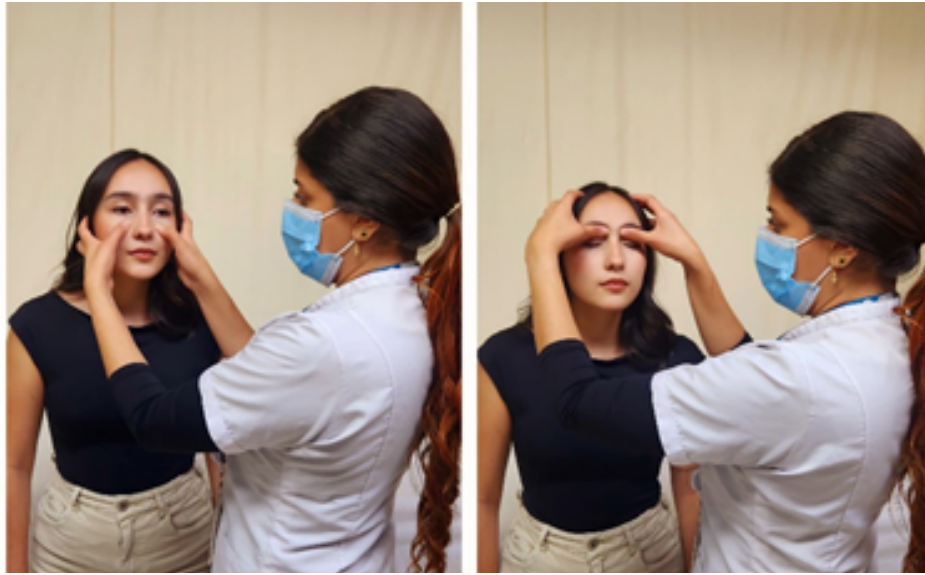Evalúe forma simétrica, sin exudado ni dilatación o estrechamiento, color uniforme, sin presencia de dolor ni lesiones (2)(4). La piel debe estar lisa y sin inflamaciones. Cuando hay secreción nasal, se deben describir sus características (por ejemplo: acuosa, mucoide, purulenta, con costras o sanguinolenta), su volumen y color, y si es unilateral o bilateral. (2)

- Palpación superficial de la parte externa de la nariz: coloque un dedo a cada lado del arco de la nariz, deslizando con suavidad los dedos desde el puente hasta la punta. Las estructuras nasales deben percibirse firmes y estables a la palpación, sin crepitaciones. No debe haber sensibilidad dolorosa ni masas, detecte cualquier tumoración o desplazamiento del hueso o del cartílago. (2) (4)
- Comprobación de la permeabilidad de las fosas nasales: se pide al paciente que cierre la boca, se ejerce presión sobre una de las narinas y que respire por la otra fosa. Se repite el procedimiento para valorar la permeabilidad en el lado opuesto. Lo normal es que el aire se mueva libremente cuando el paciente respira a través de las narinas (2)(4). La respiración nasal tiene que ser silenciosa y suave a través del orificio abierto. (2)

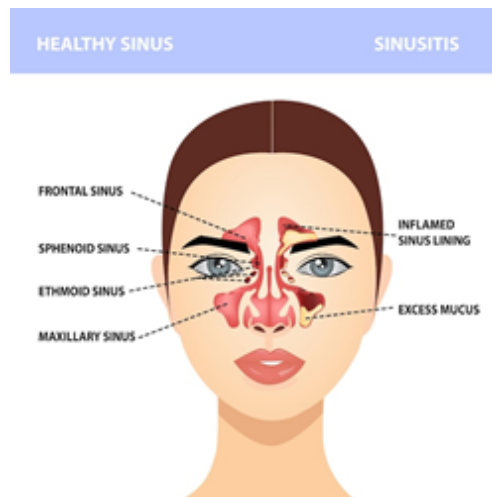


Fuente: elaboración propia.

- Palpación de los senos maxilares y frontales: realícela con los pulpejos del primer, segundo o tercer dedo de la mano dominante, para descartar dolor (3) (2). Los senos maxilares se sitúan a lo largo de la pared lateral de la cavidad nasal en el hueso maxilar. Los senos frontales se ubican en el hueso frontal, por encima de las cavidades nasales (2). La palpación de los senos frontales se debe realizar debajo de los rebordes orbitarios superiores (3). No debe evidenciarse sensibilidad dolorosa ni inflamación de los tejidos blandos. Las dos situaciones son indicativas de obstrucción o infección. (2)



Fuente: elaboración propia.



Fuente: https://www.freepik.es/vector-premium/sinusitis-infecciones-saludables-sinusales-signos-realistas_12685060.htm#page=2&query=otitis&position=7&from_view=search&track=sph
[25/08/23]

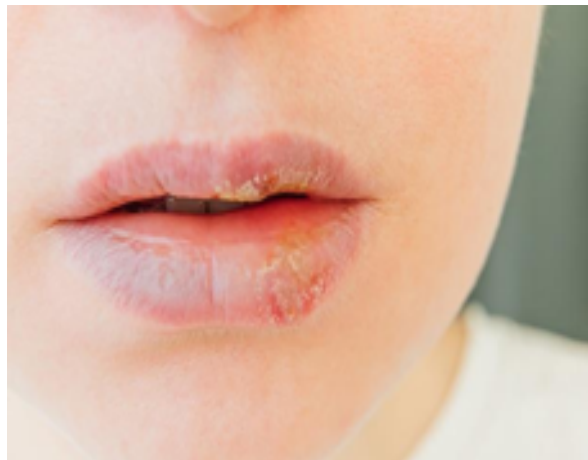El examen de la cavidad oral y la faringe se realiza con ayuda de un bajalenguas y una fuente de luz (linterna). Especifique que aspectos se inspeccionan en la valoración de las siguientes estructuras, cuáles son los datos normales y las desviaciones de la normalidad:

- a. Labios: en la inspección externa se observa color rosa uniforme (matiz azulado en personas de piel oscura), blandos, húmedos, de textura lisa y de contorno simétrico. Las anormalidades son la palidez labial (se asocia a anemia), cianosis (por hipoxia asociada a un problema respiratorio o

cardiovascular), edema (puede deberse a una infección o alergia), lesiones, incapacidad para fruncir los labios que puede indicar lesión del nervio facial VII. (4) (2)



Fuente: elaboración propia.



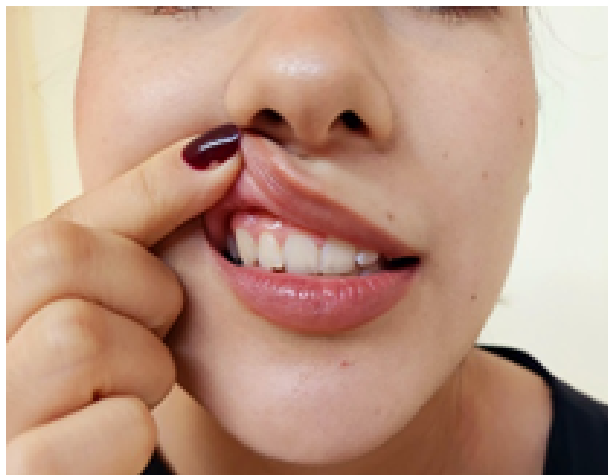Fuente: https://www.freepik.es/fotos-premium/cerca-labios-nina-afectados-herpes-tratamiento-infeccion-herpes-virus_13460084.htm#query=LABIOS%20AGRIETADOS&position=15&from_view=search&track=ais [25/08/23]

- b. Mucosa bucal o yugal: color rosa uniforme (pigmentación parda pecosa en los pacientes de piel oscura), húmeda, lisa, blanda, brillante, de textura elástica, sin lesiones. Anormalidades: palidez, leucoplasia (parches blancos), enrojecimiento, hemorragia, sequedad excesiva y lesiones. (4)



Fuente: elaboración propia.

- c. Encías: rosadas (con parches azules o pardos en pacientes de piel oscura), húmedas, textura firme, ausencia de retracción de las encías (separación de los dientes). Valorar color, edema, hemorragia (gingivorragia), lesiones y retracción. (4)



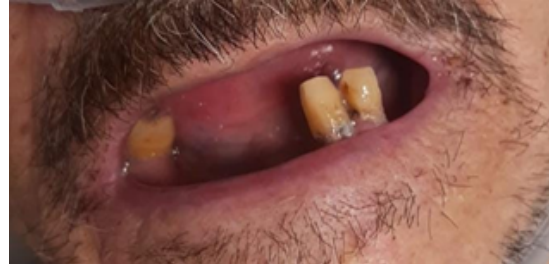Fuente: elaboración propia.

- d. Dentadura: 32 dientes permanentes, lisos, blancos, esmalte dental brillante. Se registra su estado y la existencia y adaptación de prótesis dental parcial o total en el paciente con pérdida de dientes (edéntulo). Anormalidades: pérdida de dientes, lesiones, caries (cavidades), sarro (depósito duro y

visible de placa y bacterias muertas que se forma en las líneas de las encías), coloración parda o negra del esmalte (puede indicar tinción o presencia de caries). (4)




Fuente: elaboración propia.



Fuente: elaboración propia.

- e. Lengua: inspeccione posición central, color rosa (algo de pigmentación parda en los bordes de la lengua en personas de piel oscura), húmeda, ligeramente rugosa, con delgada cobertura blanca y papilas sobresalientes. La base de la lengua debe ser lisa y con venas prominentes (4). Debe ser móvil, al extender la lengua hacia afuera no debe haber desviaciones, temblores ni limitación del movimiento. En la cara inferior de la lengua observar los puntos de drenaje de las glándulas salivares submaxilares a la lado y lado de la línea media en el piso de la boca (2)(3).

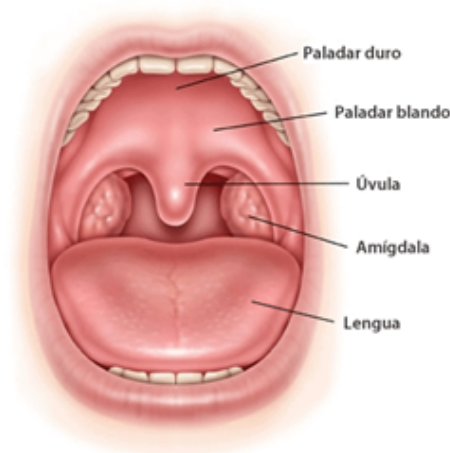
Palpe la lengua y el suelo de la boca en busca de masas, nódulos o ulceraciones (2). Evalúe la fuerza de la lengua diciéndole al paciente que presione la lengua contra el interior de la mejilla y estime por palpación la fuerza del movimiento, no debe haber debilidades (par craneano XII hipogloso). (3) (2)



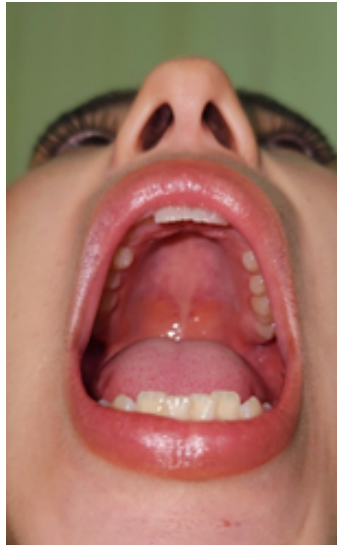Fuente: elaboración propia.

Anormalidades: la desviación del centro puede indicar lesión del nervio hipogloso XII, temblor excesivo, lengua roja y lisa (deficiencia de hierro, vitamina B12 o B3), lengua seca, revestimiento blanco (puede corresponder a infección por levaduras), lesiones y zonas dolorosas. (4)

- f. Glándulas salivares: frente al segundo molar superior ver el punto de drenaje del conducto de Stenon (glándula parótida). Masajear la parótida por delante del pabellón auricular con el segundo y tercer dedo para observar salida de saliva, evidencia de la permeabilidad del conducto. (3)
- g. Paladar duro y blando: paladar blando rosa pálido y liso, paladar duro más pálido y de textura más irregular, ambos sin lesiones. Anormalidades: alteración del color como ictericia o palidez y presencia de prominencias óseas que sobresalen en el paladar duro (exostosis). (4)

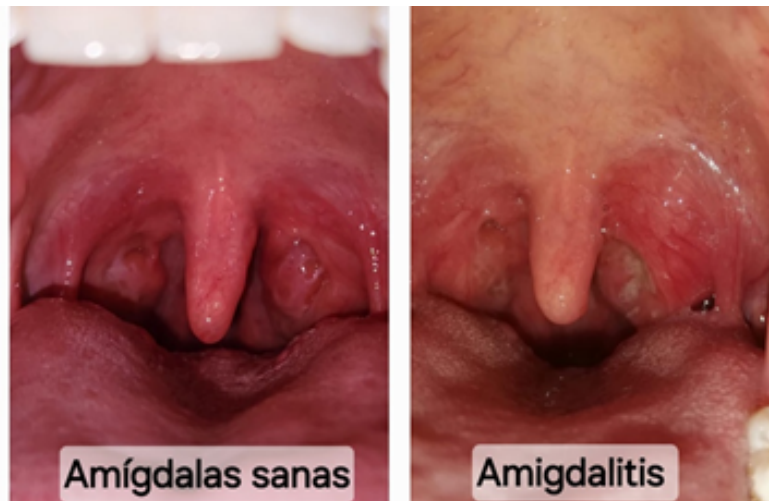

Fuente: Clínica Berranoch. Cirugía oral y maxilofacial. Labio y paladar hendido. Recuperado de: <https://www.clinicabenarroch.com/cirugia-oral-y-maxilofacial/labio-y-paladar-hendido/> [25/08/23]



Fuente: elaboración propia.

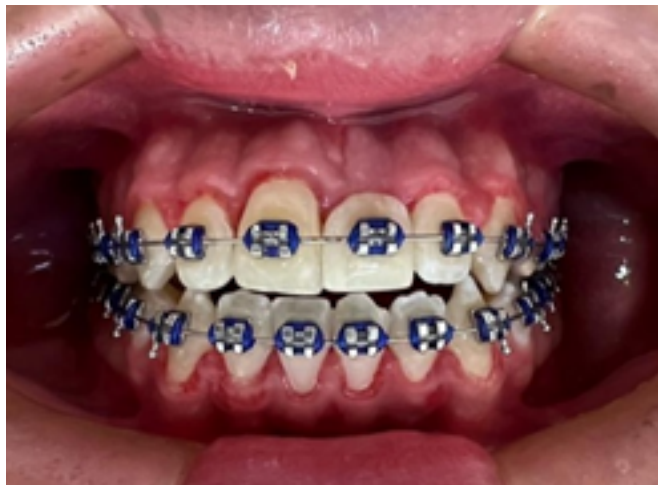- h. Úvula: posición en la línea media del paladar blando, se eleva al vocalizar «ahhh» (par craneal X vago) (3) (4). Anormalidades: desviación a un lado por tumor o traumatismo, inmovilidad que podría indicar lesión del nervio trigémino V o del vago X. (4)
- i. Bucofaringe: se presiona la lengua con el depresor en el mismo lado hacia la mitad de la lengua, mientras que el paciente inclina la cabeza hacia atrás y abre la boca todo lo que puede. Si es necesario se usa una linterna para mejorar la iluminación. Lo normal es que la pared posterior este rosa y lisa. Anormalidades: enrojecimiento, edema, lesiones o exudado. (4)
- j. Amígdalas: rosadas y lisas, sin exudado, de tamaño normal o no visibles. (4)



Fuente: elaboración propia.

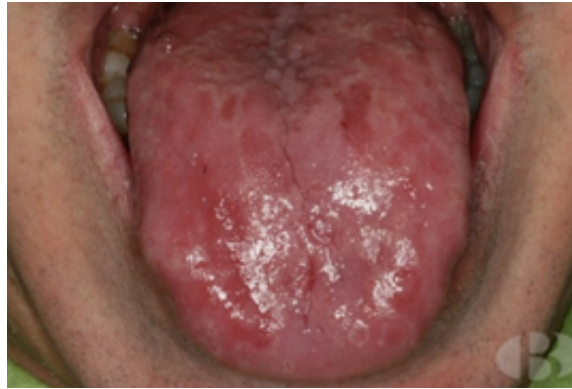En la valoración de la cavidad oral, se pueden encontrar numerosas alteraciones, escriba el significado de los siguientes términos:

- a. Gingivitis: encías enrojecidas y edematosas (4).



Fuente: elaboración propia.

- b. Glositis: inflamación de la lengua (4). Lengua roja y lisa, de aspecto viscoso, que puede ser causada por deficiencia de vitamina B12 (2). La glositis aguda, que se caracteriza por intenso dolor que puede irradiarse a los oídos, tumefacción, salivación, aumento de tamaño de los ganglios linfáticos regionales y fiebre, puede deberse a una enfermedad infecciosa, picadura, quemadura, u otra lesión. (5)



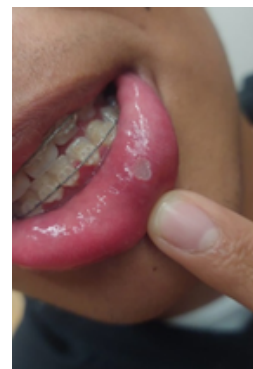
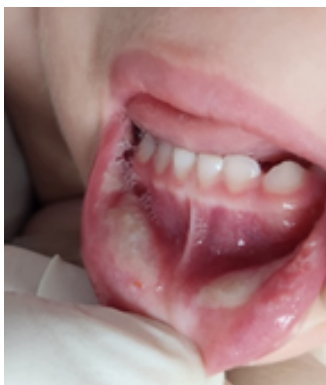Fuente: elaboración propia.

- c. Halitosis: mal aliento producido generalmente por sustancias presentes en los pulmones o en la boca, o por enfermedades de estas estructuras. Algunos olores específicos están relacionados con determinadas enfermedades como diabetes, insuficiencia hepática, uremia o absceso pulmonar. (5)

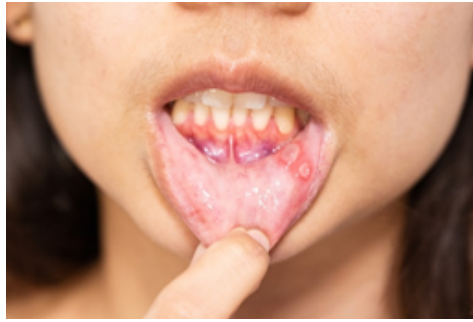

Fuente: https://www.freepik.es/vector-premium/despertar-chica-mal-aliento_15305345.htm#query=halitosis&position=14&from_view=search&track=sph [25/08/23]

- d. Estomatitis: inflamación de la mucosa oral. (4)

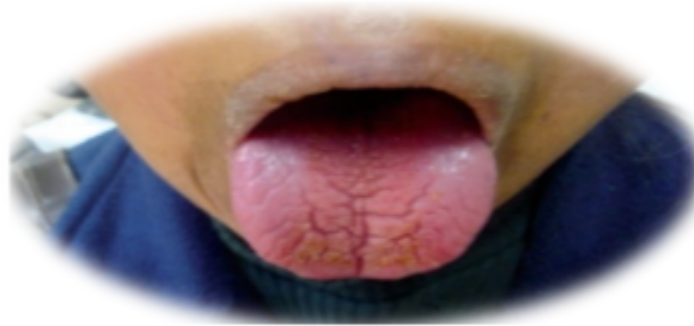

Fuente: elaboración propia.



Fuente: https://www.freepik.es/fotos-premium/mujer-asiatica-primer-plano-tiene-ulcera-aftosa-o-aftas-boca-labio_18580860.htm#query=lengua%20seca&position=29&from_view=search&track=ais [25/08/23]

- e. Xerostomía: sequedad de la boca inducida por la interrupción de la secreción salivar normal. Este trastorno es un síntoma de diversas enfermedades, como infecciones agudas, diabetes, histeria y síndrome de Sjögren, así como por parálisis de los nervios faciales. (5)



Fuente: González-Medina MA, Malpina-Sánchez EB, Macías-Jiménez, B. Xerostomía. Vol.10. Núm. 4. (Julio 2011) Recuperado de: <https://www.elsevier.es/pt-revista-gaceta-mexicana-oncologia-305-articulo-xerostomia-X1665920111278404>. [25/08/23]

- f. Parotiditis: inflamación de la glándula parótida. (4)



Fuente: https://www.freepik.es/foto-gratis/retrato-mujer-adulta_26198222.htm#query=parotiditis&position=31&from_view=search&track=ais [25/08/23]

- g. **Queilitis:** labios secos y agrietados. Algunas de sus causas son la deshidratación por exposición al viento, uso de prótesis dental o aparatos de ortodoncia o por lamerse los labios de forma repetitiva. Las grietas profundas en las comisuras labiales (queilitis angular) pueden indicar infección, irritación, deficiencias nutricionales (hierro y vitaminas del grupo B) o un defecto de sobremordida, que permite que la saliva macere los tejidos. (2)



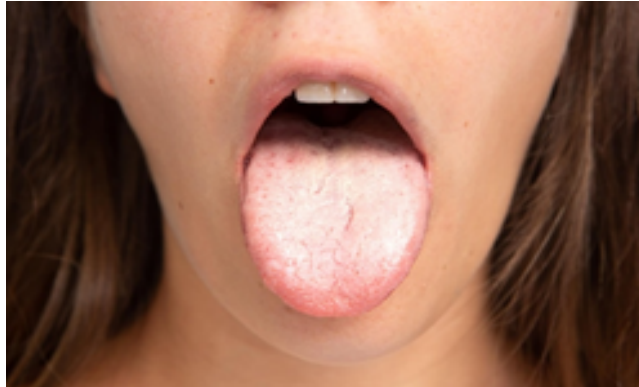Fuente: https://www.freepik.es/fotos-premium/vista-cerca-labios-secos-descamados-mujer_28464137.htm#page=2&query=labios%20secos&position=20&from_view=search&track=ais
[25/08/23]

- h. **Sialorrea:** flujo exagerado de saliva (hipersalivación) que se puede asociar con diferentes alteraciones, como la inflamación aguda de la boca, mercurialismo, retraso mental, embarazo, alcoholismo, malnutrición o dentición. (5)



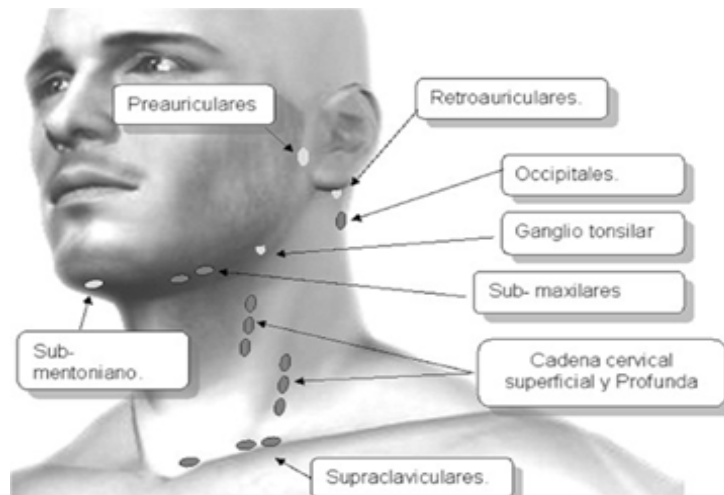
Fuente: <https://www.pexels.com/es-es/buscar/saliva/> [25/08/23]

- i. Lengua saburral: lengua de superficie recubierta por placas de color blanco, marrón o amarillo, que constituyen una acumulación de bacterias, micelios, células epiteliales descamadas o restos alimenticios. Las causas posibles son muchas, desde una infección micótica hasta el dormir con la boca abierta. (5)



Fuente: <https://www.pexels.com/es-es/buscar/saliva/> [25/08/23]

- j. La exploración del cuello abarca diferentes aspectos: cadenas ganglionares, laringe, tráquea, tiroides, los vasos sanguíneos y la motilidad cervical (estos dos últimos se describirán en la valoración del sistema vascular periférico y osteoartromuscular respectivamente). Explique qué son las cadenas ganglionares, cuáles se evalúan en el cuello y cómo se valoran.



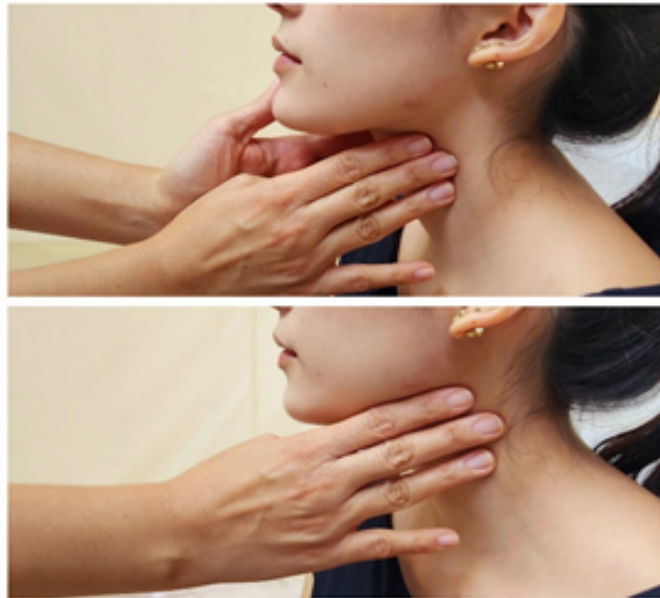Fuente: Velasco-Tirado V, Belhassen-García M. (2015). La historia clínica (II): La exploración física y pruebas complementarias. En A. Muro-Álvarez, JS, Pérez-Blanco J, Cruz-Benito F, García-Sánchez (Eds.), Educafarma 3.0 White papers sobre innovación aplicada y divulgación científica en el área de las Ciencias Bio-Sanitarias. Decanato de la Facultad de Farmacia de la Universidad de Salamanca. P. 61.

Los ganglios linfáticos del cuello que recogen la linfa de las estructuras de la cabeza y el cuello se agrupan en series a las que se conocen como Cadenas Ganglionares (4). Las cadenas que se evalúan en esta región corporal son: occipitales, retroauriculares (postauriculares), preauriculares, submentonianos, submaxilares (submandibulares), supraclaviculares, ganglio tonsilar y cadena cervical superficial y profunda. (3)

La siguiente es la localización de los ganglios linfáticos de la cabeza y el cuello (4):

- a. Occipitales: en la parte posterior de la base del cráneo. (4)
- b. Retroauriculares (postauriculares): detrás del pabellón auditivo o delante de la apófisis mastoides. (4)
- c. Preauriculares: delante del trago del pabellón auditivo. (4)
- d. Submaxilares (submandibulares): a lo largo del borde interno de la mandíbula, en el punto medio entre el ángulo de la mandíbula y la barbilla. (4)
- e. Submentonianos: detrás de la punta de la mandíbula en la línea media, por debajo de la barbilla. (4)
- f. Supraclaviculares: por encima de la clavícula, en el ángulo entre esta y el músculo esternocleidomastoideo (ECM). (4)
- g. Ganglio Tonsilar: ubicado en el ángulo del maxilar inferior.
- h. Cadena cervical superficial: a lo largo de la mandíbula, por delante del músculo ECM. (4)
- i. Cadena cervical profunda: por debajo del músculo ECM. (4)

Las cadenas ganglionares se deben palpar con los pulpejos del segundo, tercer y cuarto dedo de la mano dominante, haciendo un movimiento circular suave y finalizar con un movimiento de presión alternante de los dedos (como tocando una trompeta). Se debe, además con la mano no dominante, flexionar la cabeza hacia la mano que palpa para relajar el músculo esternocleidomastoideo (ECM) y disminuir la tensión del músculo cutáneo. (3)



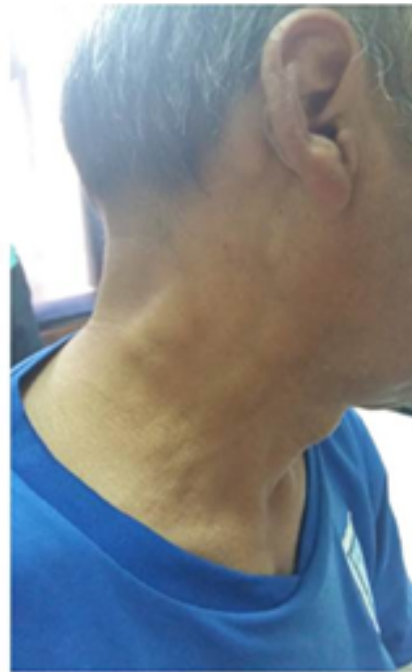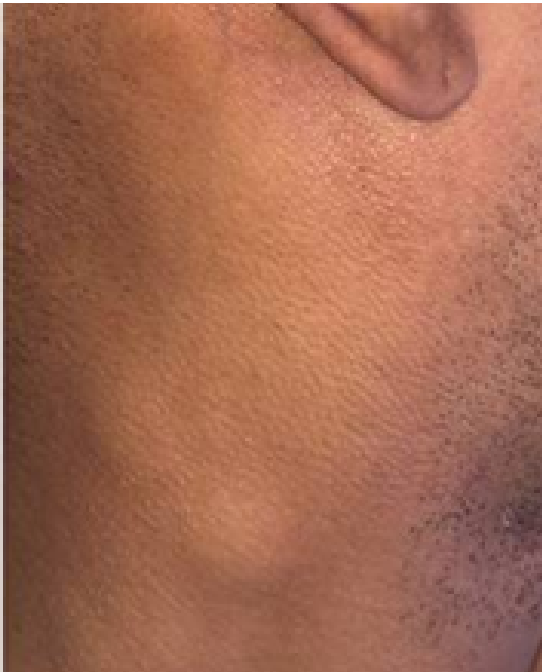Fuente: elaboración propia.

¿Qué son las adenopatías, y cuáles aspectos deben describirse en la nota de enfermería si se evidencian?

Lo normal es que los ganglios no sean palpables (3), cuando los ganglios linfáticos están aumentados de tamaño reciben el nombre de adenopatías.

Adenopatías: ganglios aumentados de tamaño, palpables, posiblemente dolorosos, asociados a infecciones y tumores. (4)

En caso de palpar algún ganglio, debe describirse en la nota localización anatómica, tamaño, forma, sensibilidad (dolorosos), adherencia a planos profundos, superficiales o a otros ganglios (conglomerados). (3)



Fuente: Boza-Oreamuno YV, Boza-Oreamuno SMB. (2021). Sífilis la gran imitadora. Reporte de caso y revisión de la literatura. Odontoestomatología, 23(37), e401. Epub 30 de abril de 2021. <https://doi.org/10.22592/ode2021n37a7> [25/08/23]

Fuente: Sager L, Reibaldi A, Calvo R, Ortiz A, Roverano S, Jauk F, Paira S. Adenopatías cervicales en reumatología: un dilema diagnóstico. Rev.Colomb.Reumatol. [online]. 2022, vol.29, n.3 [cited 2023-11-08], pp.205-213. Recuperado de: <http://www.scielo.org.co/scielo.php?script=sci_arttext&pid=S0121-81232022000300205&lng=en&nrm=iso>. Epub Aug 28, 2023. ISSN 0121-8123. <https://doi.org/10.1016/j.rcreu.2020.07.002>. [25/08/23]

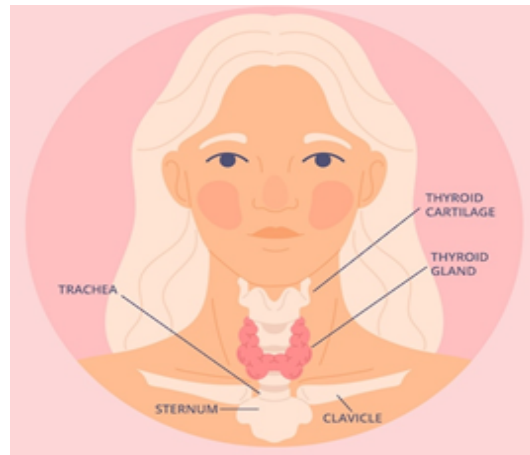
Explique cómo se realiza la valoración de la tráquea, la laringe y la glándula tiroides y cuáles aspectos se consideran normales. (3) (2)

- a. Tráquea: inspeccionar posición central en la línea media del cuello, flexible para moverse a los lados y su movimiento de ascenso al pedir al paciente que degluta. (3)
- b. Laringe: está en la parte más superior del tubo traqueal como una expansión cartilaginosa dura con mayor movilidad lateral. Entre la tráquea y la laringe está el cartílago cricoides como un verdadero anillo. (3)
- c. Glándula tiroides: no es visible a la inspección. La glándula debe ascender durante la deglución, pero no es visible. (3) (2)

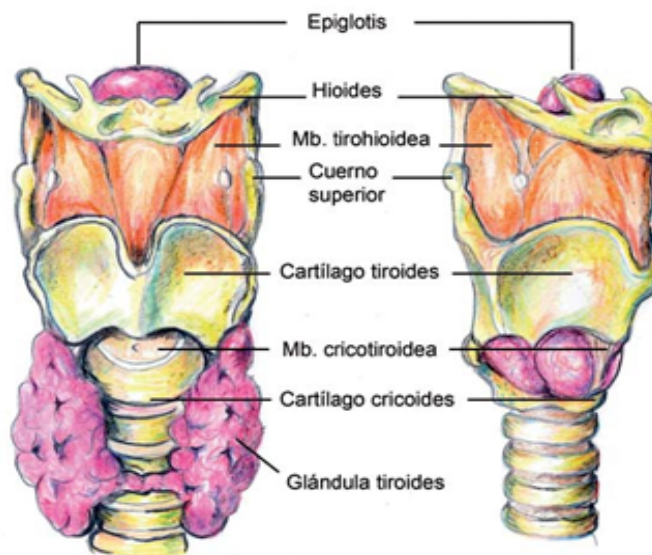
Palpación de la tráquea, laringe y la glándula tiroides: con el paciente sentado en una silla y relajado, de modo que el cuello quede a la altura de los codos del evaluador, abraza el cuello del paciente colocando los pulpejos del segundo, tercer y

Manual de enfermería para la valoración física del adulto

cuarto dedo en la línea media del cuello y los primeros dedos por detrás del mismo, realice una palpación ordenada del hueso hioides, membrana tirohioidea, cartílago tiroides, membrana cricotiroides y los anillos traqueales. Apreceie la movilidad lateral de la laringe y la tráquea. (3)

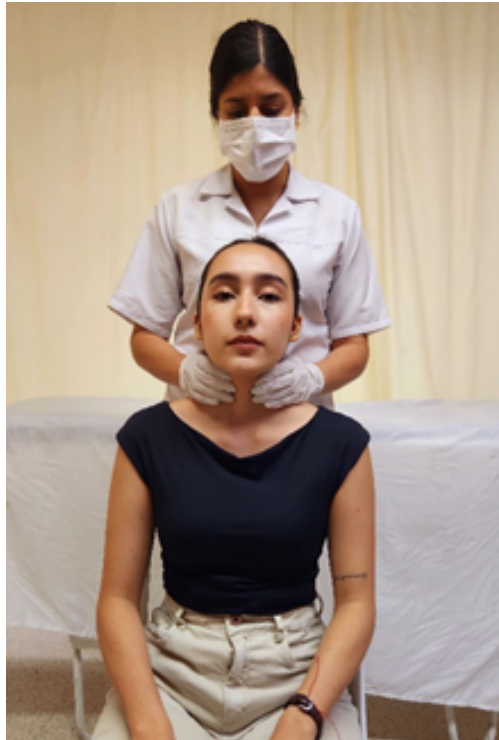

Fuente: https://www.freepik.es/vector-gratis/ilustracion-tiroides-diseno-plano-dibujado-mano_23177001.htm#query=laringe&position=12&from_view=search&track=sph [25/07/23]



Fuente: Sologuren N. Anatomía de la vía aérea. Rev Chil Anest Vol. 38 Núm. 2 pp. 78-83 | doi.2009.
Recuperado de: <https://revistachilenadeanestesia.cl/anatomia-de-la-via-aerea/> [25/07/23]

Coloque los dedos en la base de la tráquea cervical y palpe la tiroides con movimientos circulares, primero por delante para examinar el istmo y luego a ambos lados, puede flexionar la cabeza del paciente hacia el lado que está palpando para evitar la tensión del musculo esternocleidomastoideo. (3)



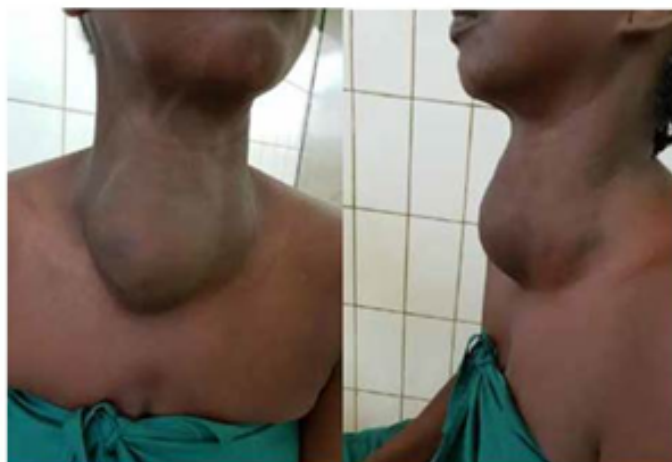Fuente: elaboración propia.

En caso de palpar algo, que se presume es la tiroides, deje los dedos sobre la “glándula” y pida al paciente que degluta saliva; la tráquea asciende y con ella la tiroides, lo que confirma que si es la glándula tiroidea. (3)

Estas estructuras también se pueden palpar con un abordaje por delante del paciente, para aquellas personas que no se pueden sentar. (3)

Cuando existe un crecimiento de la glándula tiroidea, esto se denomina bocio.

- Bocio: agrandamiento de la glándula tiroides (2). Glándula tiroides hipertrófica, que a menudo se manifiesta como una tumefacción pronunciada en el cuello. El aumento de tamaño puede estar asociado a hiper o hipotiroidismo o a unos niveles normales de función tiroidea. El bocio puede ser quístico o fibroso, conteniendo nódulos o un número elevado de folículos. (5)



Tomada de: Causa-Soteras, Roberto J., Causa-García, José R., & González-Pérez, Yilian A. (2020). Bocio multinodular gigante. de la literatura a propósito de un caso. *Revista Colombiana de Cirugía*, 35(3), 483-490. Epub February 09, 2021. <https://doi.org/10.30944/20117582.469> [29-08-23]

REFERENCIAS BIBLIOGRÁFICAS

1. Potter PA, Perry AG, Stockert PA, Hall A. Fundamentos de Enfermería. 11a ed. España: Elsevier; 2023. p. 551-625.
2. Ball JW, Dains JE, Flynn J, Solomon BS, Stewart RW. Manual Seidel de Exploración física. 10a ed. España: Elsevier; 2023. p. 208-289.
3. Uribe-Mesa, AL. Manual para el examen físico del normal y métodos de exploración. Corporación para investigaciones biológicas CIB. 5ª ed. Medellín; 2020. p. 2-3, 43-80, 281.
4. Kozier B, Erb G, Berman A, Snyder S. Fundamentos de Enfermería. Conceptos, proceso y práctica. 9ª ed. Vol. 1. Madrid, España: Pearson Educación S.A.; 2013. p. 595- 618.
5. Diccionario MOSBY, medicina, enfermería y ciencias de la salud. 6ª ed. Barcelona: Océano Grupo Editorial; 2003.

CAPÍTULO 6

VALORACIÓN DE ENFERMERÍA DEL TÓRAX Y LOS PULMONES

El tórax o cavidad torácica es una caja compuesta por huesos, cartílagos y músculos que favorecen la expansión pulmonar. El tórax alberga las cavidades pleurales y el mediastino, el cual está situado entre los pulmones y contiene todas las vísceras torácicas a excepción de los pulmones. Los pulmones son estructuras importantes del sistema respiratorio y tienen la función principal de proporcionar el oxígeno a todo el organismo y remover el CO_2 producto del metabolismo celular. El oxígeno proviene del aire y es conducido por la tráquea y los bronquios hasta los bronquiolos respiratorios –ventilación- y atraviesa la membrana alvéolo-capilar pulmonar –difusión- y, finalmente, es llevado por el sistema circulatorio a los tejidos –perfusión-, cruza la membrana capilar para llegar a la célula y de allí a la mitocondria, sitio donde ocurren las reacciones de oxidorreducción –respiración celular-. Las moléculas de CO_2 son eliminadas mediante la espiración recorriendo el mismo camino, pero en sentido contrario.

Para que el profesional de enfermería pueda ayudar al individuo sano o enfermo a satisfacer sus necesidades básicas, es indispensable desarrollar habilidades para la valoración de los sistemas corporales, en este caso la valoración del tórax y los pulmones, que le permitan reconocer su funcionamiento normal o sus alteraciones y en caso necesario, mediante el razonamiento crítico, contribuir o ayudar al óptimo funcionamiento de dichos sistemas realizando intervenciones de enfermería eficaces que contribuyan a la salud y el bienestar de las personas que están a su cuidado.

CONTENIDO

En este capítulo se abordarán las siguientes temáticas:

- Líneas imaginarias que se trazan sobre la pared del tórax para diferentes fines de la valoración.

Manual de enfermería para la valoración física del adulto

- Inspección del tórax: simetría, diámetros (anteroposterior y transversal), alineación vertebral y respiración.
- Alteraciones del tórax: pectus excavatum, pectus carinatum, tórax en tonel, escoliosis y cifosis.
- Palpación: expansión torácica inspiratoria y palpación de tráquea y laringe.
- Percusión torácica.
- Auscultación de ruidos respiratorios normales.
- Ruidos respiratorios adventicios (anormales): crepitantes, roncus, sibilancias, roce pleural y estridor.
- Terminología clave: disnea, ortopnea, cianosis, hipoxemia, hipoxia, hipercapnia, tos productiva, tos no productiva y hemoptisis.

EQUIPO PARA LA EXPLORACIÓN FÍSICA

Para la valoración de enfermería del tórax y los pulmones se requieren los siguientes recursos:

- Estetoscopio (fonendoscopio)
- Cinta métrica (opcional, para medir los diámetros torácicos)
- Alcohol antiséptico y torundas de algodón (para la desinfección del fonendoscopio)

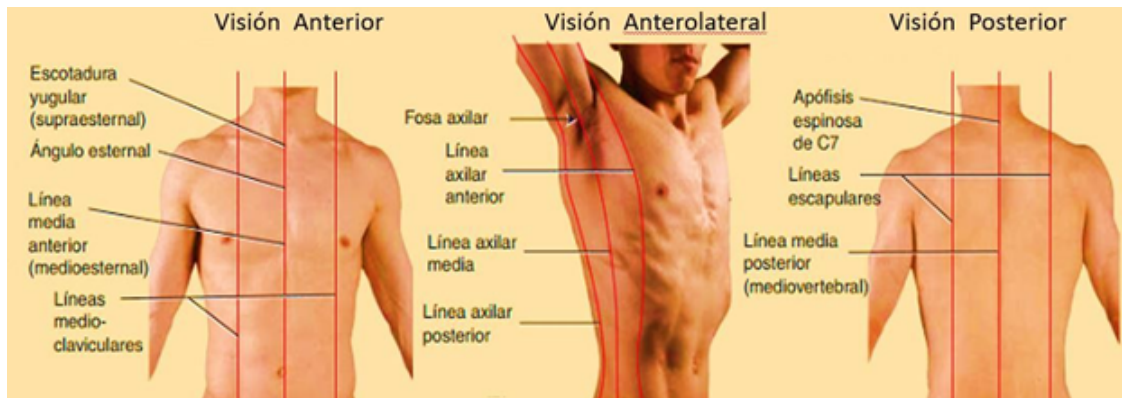
CONOCIMIENTOS CLAVES A PARTIR DE PREGUNTAS ORIENTADORAS

En la valoración del tórax y los pulmones se utilizan todas las técnicas de exploración física, es decir, la inspección, palpación, percusión y la auscultación.

Identifique cuáles son las líneas imaginarias que se trazan sobre la pared del tórax y que permiten reconocer la posición de los órganos subyacentes y registrar las observaciones anormales encontradas en la valoración. Especifique la ubicación de cada una de estas líneas.

- a. Línea medioesternal o esternal media: orientación vertical a lo largo de la línea media del esternón. (1)
- b. Líneas medioclaviculares derecha e izquierda: paralelas a la línea medioesternal, comienzan en la mitad de la clavícula; los bordes inferiores de los pulmones generalmente cruzan la sexta costilla en la línea medioclavicular. (1)
- c. Líneas axilares anteriores derecha e izquierda: paralelas a la línea medioesternal, comienzan en los pliegues axilares anteriores. (1)

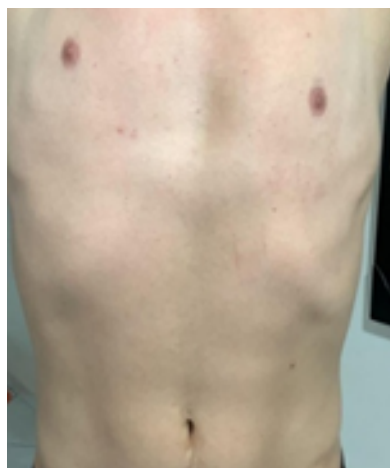- d. Líneas medioaxilares o axilar media derecha e izquierda: paralelas a la línea medioesternal, comienzan en la porción media de la axila. (1)
- e. Líneas axilares posteriores derecha e izquierda: paralelas a la línea medioesternal, comienzan en los pliegues axilares posteriores. (1)
- f. Línea vertebral: orientación vertical a lo largo de las apófisis espinosas. (1)
- g. Líneas escapulares derecha e izquierda: paralelas a la línea vertebral, a través del ángulo inferior de la escápula cuando el paciente está erguido. (1)



Fuente: Fernández-Carrascosa JA. Anatomía de superficie de la pared torácica. 12/02/2018.
Recuperado de: <https://dolopedia.com/articulo/anatomia-de-superficie-de-la-pared-toracica#introduction> [25/07/23]

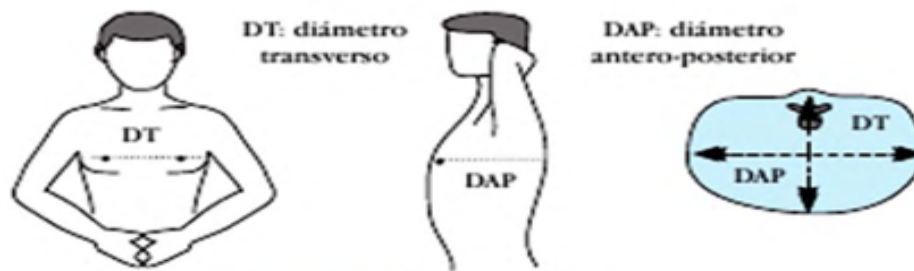¿Qué aspectos se deben observar en la inspección del tórax y cuáles son los hallazgos normales?

- a. Simetría del tórax: un hemitórax debe ser aproximadamente un reflejo del otro. (2)



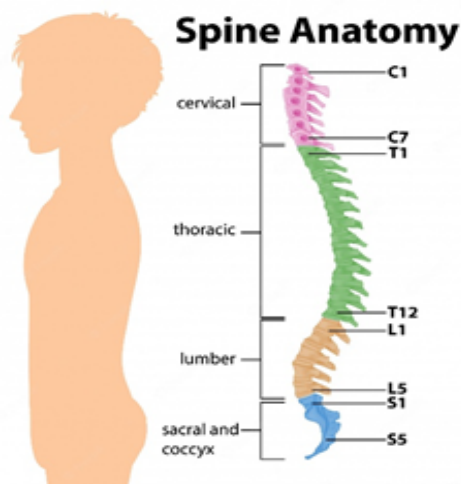
Fuente: elaboración propia.

- b. Diámetros AP (anteroposterior) y transverso: el diámetro transverso es mayor que el diámetro AP. La relación entre el diámetro AP y el transverso se expresa como «índice torácico» y se espera que sea aproximadamente de 0,7 a 0,75 (1). Generalmente esta relación es menor de uno (2). En pacientes con enfermedad pulmonar obstructiva crónica (EPOC), el diámetro AP puede ser tan grande como el diámetro transversal o mayor. (2)



Fuente: Uribe-Mesa AL. Manual para el examen físico del normal y métodos de exploración. Corporación para investigaciones biológicas CIB. 5ª edición. Medellín. 2020, p. 152.

- c. Alineación vertebral: se inspecciona para descartar deformidades. Se pide al paciente que se levante. Desde una posición lateral se observan las 3 curvaturas normales: cervical, dorsal y lumbar. Lo normal es que la columna este alineada verticalmente. (3)



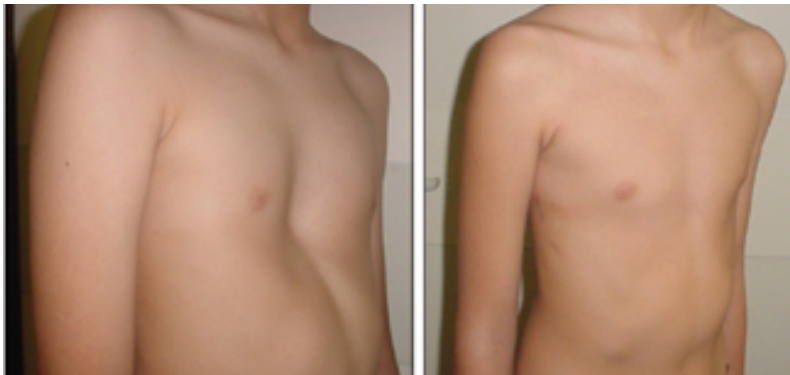
Fuente. https://www.freepik.es/vector-gratis/anatomia-columna-vertebral-o-infografia-curvas-espinales_11252113.htm
[25/07/23]

Fuente: elaboración propia.

- d. Respiración: la inspiración debe durar aproximadamente la mitad de la espiración. Esto se debe a que la inspiración es un fenómeno por contracción activa de la musculatura intercostal y diafragmática; por el contrario, la espiración es pasiva por el retroceso elástico del tórax y el pulmón gracias al alto contenido de fibras elásticas que poseen. La respiración debe ser regular, tranquila, con expansión simétrica de ambos hemitórax. (2) La frecuencia respiratoria en reposo es de 12 a 20 rpm (3), aunque otros autores afirman que es de 12-16 rpm (2). Tomaremos la referencia de 12-20 rpm por ser más amplia y acercarse más a la realidad evidenciada en la práctica clínica.

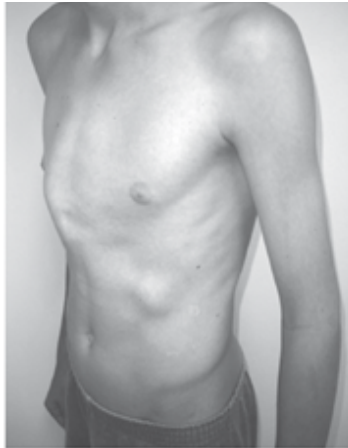El tamaño del diámetro transverso del tórax normalmente es el doble del diámetro anteroposterior, pero en algunas personas se pueden presentar anomalías en su tamaño y forma. Explique en qué consisten las siguientes deformidades del tórax y sus posibles causas.

- a. Pectus excavatum: tórax en forma de embudo. Es un defecto congénito que se caracteriza por depresión del esternón y acortamiento del diámetro anteroposterior. Como la punta del esternón se dirige hacia atrás, una presión anormal sobre el corazón puede dar lugar a una alteración funcional de este. (3)



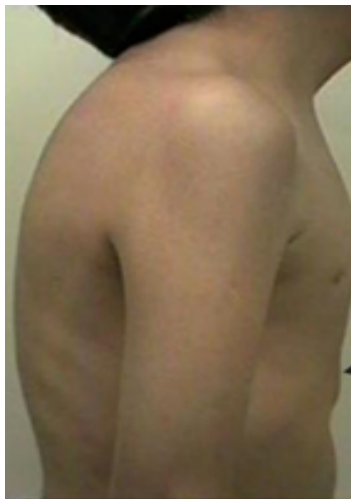Fuente: Velarde-G J, Silva-T P, Kral-B A, Bofill-Ch L. (2013). Calidad de vida y satisfacción postquirúrgica en pacientes pediátricos operados de Pectus excavatum mediante técnica de Nuss. Revista chilena de pediatría, 84(2), 166-176. <https://dx.doi.org/10.4067/S0370-41062013000200007> [30-08-23]

- b. Pectus carinatum: se caracteriza por un diámetro anteroposterior aumentado de tamaño, un diámetro transverso disminuido y un esternón prominente. También se le denomina tórax de paloma o tórax en quilla. Puede deberse a raquitismo (formación ósea anómala por carencia de calcio en la dieta). (3)



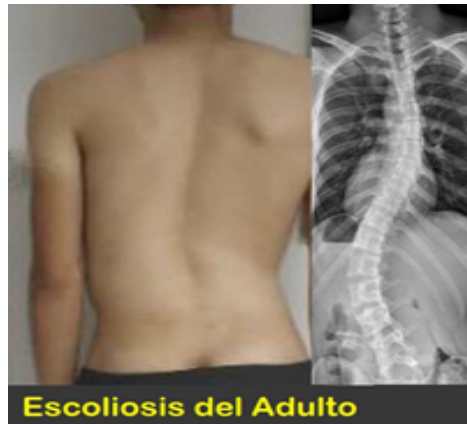Fuente: Coelho M de S, Guimarães P de SF. Pectus carinatum. J bras pneumol [Internet]. 2007Jul;33(4):463–74. Available from: <https://doi.org/10.1590/S1806-37132007000400017> [30-08-23]

- c. Tórax en tonel (barril): tórax en el cual la relación entre los diámetros anteroposterior y transversal es de 1:1. Se presenta en pacientes con EPOC (enfermedad pulmonar obstructiva crónica: enfisema y bronquitis crónica) secundario al uso crónico de tabaco, exposición a contaminación, asma. La expansión máxima es más o menos fija y hay limitación para la espiración por rigidez del tórax y pérdida de la retracción elástica del pulmón. (2)
En el tórax en tonel las costillas son más horizontales, la columna, al menos algo cifótica, y el ángulo esternal, más prominente. La tráquea puede estar desplazada hacia atrás. (1)

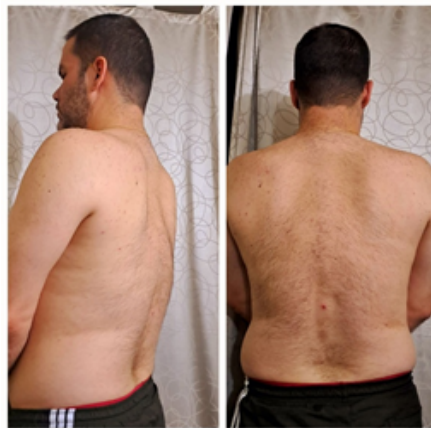

Fuente: Hernandez-Gonzalez M. Pentalogía de Cantrell: A propósito de un caso. Arch. Cardiol. Méx. [online]. 2006, vol.76, n.2 [citado 2023-11-08], pp.202-207. Disponible en: http://www.scielo.org.mx/scielo.php?script=sci_arttext&pid=S1405-99402006000200010&lng=es&nrm=iso. ISSN 1665-1731. [30-08-23]

d. Escoliosis: desviación lateral de la columna. (1)

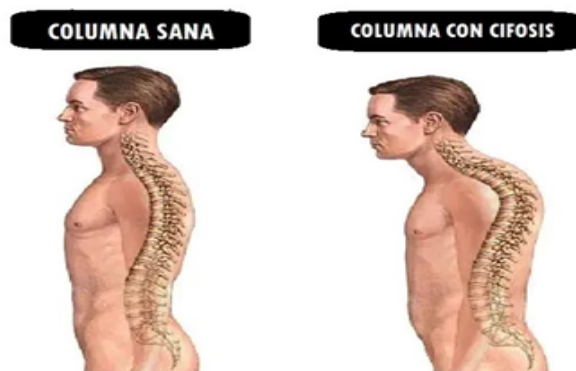


Fuente: Ortopedia plantia. Escoliosis del adulto. Recuperado de: [https://plantiaortopedia.com/servicios/escoliosis-tratamiento-ortopedico/escoliosis-del-adulto-adult-scoliosis/\[30-08-23\]](https://plantiaortopedia.com/servicios/escoliosis-tratamiento-ortopedico/escoliosis-del-adulto-adult-scoliosis/[30-08-23])

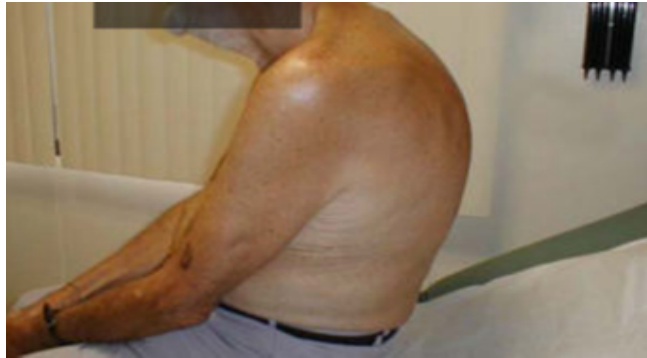

Fuente: elaboración propia.

e. Cifosis: curvatura dorsal de la columna torácica prominente. (1)



Fuente: Cifosis dorsal. Publicado: 28/02/2020 / Revisado y modificado: 12/01/2023. Recuperado de: <https://www.fisioterapia-online.com/cifosis-dorsal-que-es-causas-sintomas-diagnostico-tratamiento> [30-08-23]



Fuente: Surgeons procedural choices have strong influence on risk of distal junctional kyphosis. Mayo 2018. Recuperada de: <https://spinalnewsinternational.com/procedural-choices-distal-junctional-kyphosis/> [25/07/23]

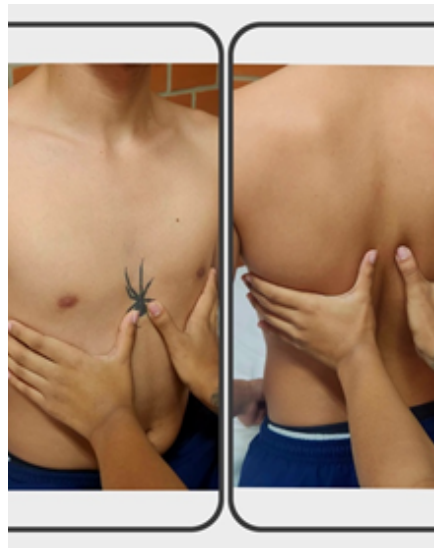Mencione las técnicas para la palpación del tórax y explique los hallazgos normales.

Se debe utilizar la palma de las manos para palpar comparativamente zonas simétricas del tórax. (2). Se debe valorar la temperatura, la integridad de la piel del tórax, presencia de masas, depresiones, áreas de dolor a la palpación (3). A través de la palpación se valoran, además, los siguientes aspectos:

- a. Expansión torácica inspiratoria: proporciona una idea aproximada de la capacidad vital (volumen inspiratorio máximo) y la simetría de movimiento del tórax. (2)

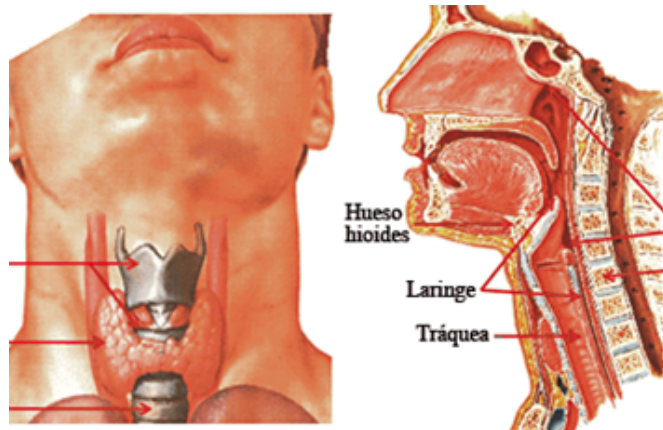
Para evaluar la cara posterior del tórax se deben colocar las manos sobre la parte inferior del tórax, con los pulgares del examinador a igual distancia y cerca de la columna y las palmas abiertas formando un remedo de W. Se le pide al paciente que haga una inspiración máxima, observando cómo se separan las puntas de ambos pulgares a partir de la posición inicial. (2)

También, se puede valorar la expansión torácica en la cara anterior del tórax aplicando los pulgares de forma tal que sigan el reborde costal, a igual distancia del apéndice xifoides y las palmas de las manos abiertas y apoyadas sobre la parrilla costal. Lo normal es que los pulgares se separen unos 3 – 4 cm entre ellos. La asimetría del movimiento siempre es anormal. (2)



Fuente: elaboración propia.

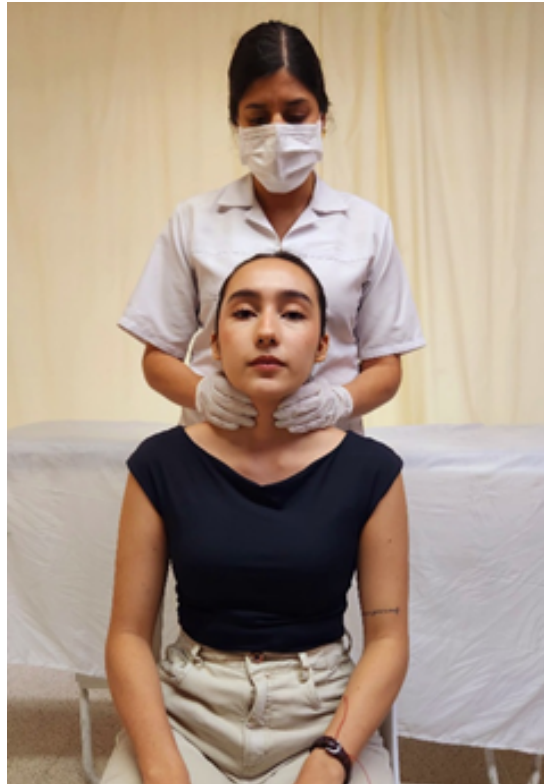b. Tráquea y laringe:



Fuente: Naturopathic. Laringe. Recuperado de: <https://www.naturopathic.cat/es/anatomia-humana/aparato-respiratorio/laringe/>[25/07/23]

Con el paciente sentado en una silla y relajado, coloque los pulpejos del segundo, tercer y cuarto dedo a los lados de la tráquea y los primeros dedos por detrás del cuello, realice una palpación ordenada del cartílago tiroides, cricoides y anillos traqueales. Note que la posición de la tráquea es central, flexible para moverse a los lados y su movimiento de ascenso al pedir al paciente que degluta. (2)

La laringe está en la parte más superior del tubo traqueal como una expansión cartilaginosa dura con mayor movilidad lateral. Entre la tráquea y la laringe está el cartílago cricoides como un verdadero anillo. (2)



Fuente: elaboración propia.

¿Qué es la percusión, cuáles son las notas de percusión que se pueden encontrar al valorar un paciente y cuál es su distribución, según la densidad de los órganos?

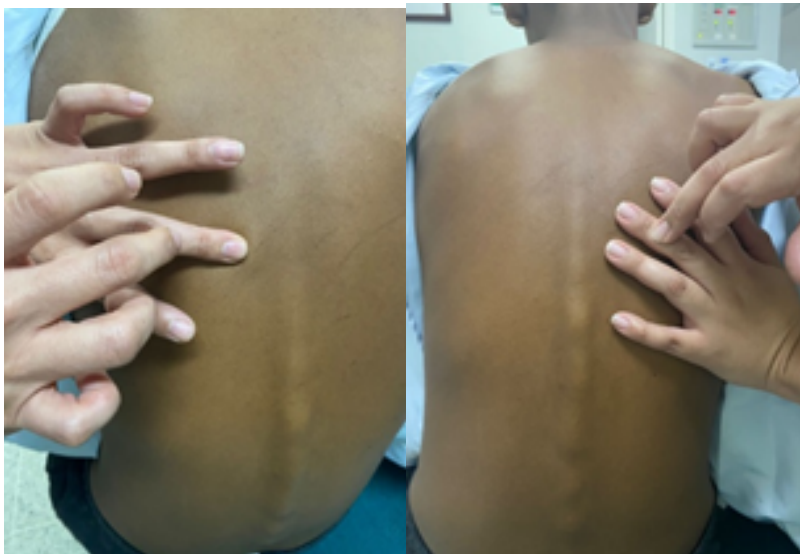La percusión es una técnica del examen físico en la cual se dan golpes ligeros en las distintas partes del cuerpo para producir sonidos, cuya naturaleza depende de la densidad de las estructuras ubicadas inmediatamente debajo del área percutida. Las siguientes son las notas básicas de percusión:

- a. Resonancia o sonoridad: sonido que se escucha generalmente sobre los pulmones, órgano de contenido mixto (predominio casi exclusivo de aire) (2). La hiperresonancia asociada a hiperinsuflación puede ser indicativa de enfisema, neumotórax o asma. (1)
- b. Matidez: sonido producido por órganos de composición sólida como el hígado, el corazón y la masa muscular (2). Cuando se encuentran áreas de matidez sobre el tejido pulmonar se debe sospechar consolidación del tejido pulmonar (neumonía, atelectasia, derrame pleural o asma) o la presencia de una tumoración (3) (1).

- c. Submatidez: nota intermedia entre sonoridad y matidez, se encuentra en la interfase hígado – pulmón. (2)
- d. Timpanismo: es una nota muy pura generada por órganos de contenido gaseoso, como estómago y colon, ambos con aire (2). Es un sonido de tono musical y más alto que la resonancia.

Como la percusión sólo penetra hasta una profundidad de 5-7 cm, las lesiones que detecta son más superficiales que profundas. (3)

¿Cómo se realiza la técnica de percusión del tórax?



Fuente: elaboración propia.

Se sugiere seguir un orden de arriba hacia abajo, de forma comparativa (tórax anterior, lateral y posterior). (2)

Para percudir el enfermero debe colocar el tercer dedo de su mano no dominante sobre el área que va a percudir, teniendo en cuenta que sólo se debe apoyar la falange distal de este dedo. Posteriormente, golpea con el tercer dedo de su mano dominante, la falange distal del dedo que está apoyado sobre el área a percudir.

Se comienza a percudir a partir de la región supraclavicular derecha en los espacios intercostales descendiendo por la línea medioclavicular (LMC) hasta encontrar el cambio de sonoridad o resonancia del pulmón a submatidez que le indica el borde superior del hígado (cuarto espacio intercostal derecho). Se continúa descendiendo hasta encontrar el cambio de submatidez a matidez que le indica en la cara anterior, el borde inferior del pulmón (quinto espacio intercostal). (2)

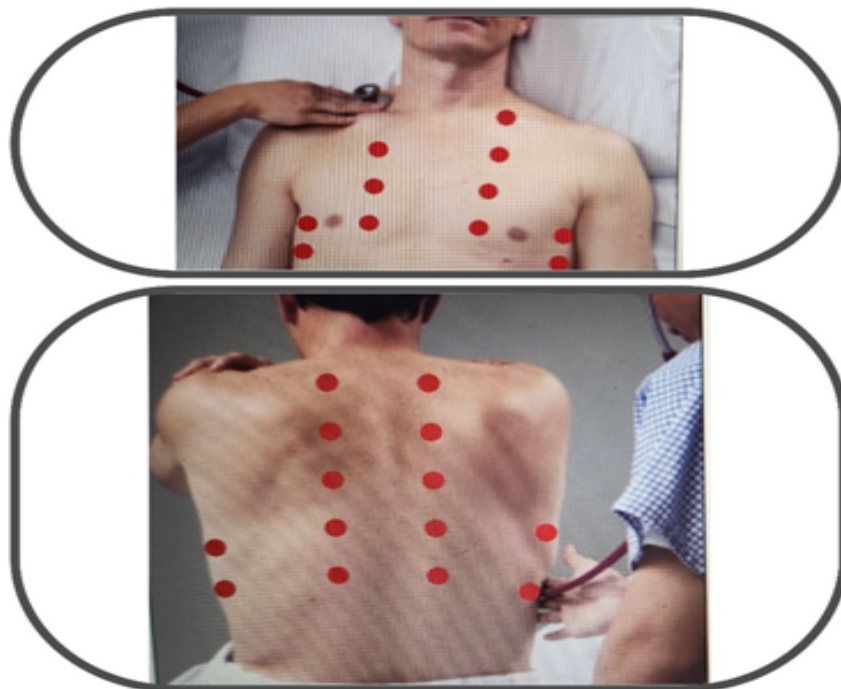
En algunas ocasiones al percutir, se pasa directamente de sonoridad a timpanismo y no se evidencia la matidez del hígado. Esto se debe a que el ángulo hepático del colon con aire se interpone entre el hígado y la pared abdominal. Este hallazgo normal corresponde al signo de Chi-Lai-Diti. (2)

Para percutir el tórax lateral se debe desplazar desde la región axilar hacia abajo y para percutir el tórax posterior, se debe percutir desde las regiones supraescapulares hasta encontrar el cambio de sonoridad a submatidez o matidez, que delimita el nivel del diafragma con una respiración tranquila, cerca de la décima vertebra dorsal. (2)

¿Cómo se debe realizar la auscultación de los ruidos respiratorios?

- Se debe pedir al paciente que respire con la boca abierta, profundo, lento y de manera ininterrumpida. (2)
- Ausculte de forma ordenada (tórax anterior, lateral y posterior de arriba hacia abajo), en forma comparativa y aplique firmemente el diafragma (más sensible a los tonos altos) del estetoscopio contra el tórax. (2)

Explique cómo se denominan los ruidos respiratorios normales, dónde se auscultan y cuáles son sus características.



Fuente: Mehta M. Valoración de la función respiratoria. Rev Nursing. 2003; 21(8): 24-26.
Recuperado de: <https://www.elsevier.es/es-revista-nursing-20-pdf-13052538> [01/02/24]

- a. Respiración traqueal o bronquial: para auscultarla se debe ubicar el fonendoscopio en el trayecto cervical anterior de la tráquea. Es un ruido intenso (parecido al que se genera al soplar en el interior de un tubo). Su fase espiratoria dura aproximadamente el doble de la inspiratoria porque concuerda con el ciclo respiratorio normal. (2) El ruido es anormal cuando se escucha sobre el tejido pulmonar periférico. (1)
- b. Respiración Broncovesicular: es una mezcla del ruido traqueal o bronquial y el murmullo vesicular en el área de proyección de tráquea intratorácica y bronquios mayores. Su intensidad es igual en las dos fases del ciclo respiratorio y se ausculta en las regiones supraclaviculares, paraesternal superior (primer y segundo espacios intercostales) e interescapular. (2) El ruido es anormal cuando se escucha sobre el tejido pulmonar periférico. (1)
- c. Murmullo vesicular: es ocasionado por el ingreso del aire a los bronquiolos respiratorios y alvéolos. Es un ruido de tono bajo, que se escucha con mayor intensidad y duración en la inspiración en relación con la espiración. Se escucha en todos los campos pulmonares, pero en el lugar de auscultación de la respiración broncovesicular se encuentra contaminado con el ruido que se genera en la tráquea intratorácica y los bronquios mayores al ingresar el aire (2). Se oye mejor en las bases pulmonares (3).

El paso del aire por las diferentes estructuras del sistema respiratorio produce ruidos respiratorios normales con características específicas que permiten su diferenciación e identificación. Cuando el proceso respiratorio no es normal se presentan ruidos respiratorios anormales o adventicios. Explique el significado de los siguientes términos relacionados con estos ruidos anormales:

- a. Crepitantes: un crepitante es un ruido respiratorio anómalo que la mayoría de las veces se oye en inspiración y se caracteriza por sonidos discontinuos discretos, cada uno de los cuales tan solo dura algunos milisegundos. El ruido individual tiende a ser breve, al igual que el intervalo hasta el siguiente. Los crepitantes pueden ser finos, de tono alto y de una duración relativamente corta; o gruesos, de tono bajo y de duración relativamente mayor. Son producidos por la dificultad del paso de aire a través de las vías respiratorias pequeñas del árbol traqueobronquial. Los crepitantes de tono alto se describen como sibilantes; los de tono más bajo se denominan sonoros. Los crepitantes con una calidad seca, más crujientes que burbujeantes, tienden a producirse en partes elevadas del aparato respiratorio. Su sonido

es similar al que se produce al abrir una cinta Velcro. Si su origen está en la vía respiratoria superior, se oirán fácilmente, y con menos facilidad si se localizan en la inferior. (1)

- b. Roncus: ruidos intensos, de tono bajo y rudos, similares a un ronquido que se oyen la mayoría de las veces de forma continua durante la inspiración o la espiración; tienen mayor probabilidad de ser prolongados y continuos. Son producidos por el paso de aire a través de una vía respiratoria obstruida por secreciones espesas, espasmo muscular, un tumor o compresión externa. la tos puede eliminar el sonido (habitualmente ello es indicativo de una acumulación de moco en la tráquea o en los bronquios grandes). Los roncus más sibilantes, de tono más agudo, se originan en los bronquios de menor tamaño, como en el asma; los más sonoros, de tono más bajo, se originan en bronquios de mayor tamaño, como en la traqueobronquitis. En ocasiones, es posible palpar los roncus. (1)
- c. Sibilancia: sonido musical continuo, de tono agudo (casi un silbido), que se oye en inspiración o espiración. Está producido por un flujo de aire a una velocidad relativamente elevada a través de una vía respiratoria estrechada u obstruida. Cuanto más prolongada sea la sibilancia y mayor sea el tono, mayor será la obstrucción. Las sibilancias pueden estar formadas por combinaciones complejas de diversos tonos o por un único tono y variar de unas zonas a otras y de un minuto a otro. Si una sibilancia se oye a ambos lados, puede estar producida por broncoespasmo o asma o por una bronquitis aguda o crónica. Las sibilancias y el estridor unilaterales o más localizados pueden aparecer cuando hay cuerpos extraños. Un tumor que comprime una parte del árbol bronquial puede crear una sibilancia o un silbido de un único tono, que es constante en la zona de la compresión. (1)
- d. Roce pleural: sonido seco, de roce o chirriante, habitualmente producido por la inflamación de las superficies pleurales; se oye durante la inspiración o la espiración; más intenso en la superficie anterolateral inferior. (1)
- e. Estridor: sonido penetrante y agudo que la mayoría de las veces se oye en inspiración. Se debe a obstrucción en zonas altas del árbol traqueobronquial. Cuando se acompaña de tos, ronquera y retracción, el estridor indica un problema grave de la tráquea o la laringe (p. ej., epiglotis flácida,

malformación congénita, bronquitis laringotraqueal o respuesta edematosa a una infección, a un alérgeno, al humo, a sustancias químicas o a la aspiración de un cuerpo extraño). (1)

Explique el significado y las posibles causas de los siguientes signos y síntomas relacionados con patologías o alteraciones pulmonares:

- a. Disnea: respiración laboriosa y difícil, en la cual el paciente se siente angustiado y tiene una necesidad persistente e insatisfecha de aire. La disnea puede aparecer con diferentes niveles de esfuerzo o en reposo. El paciente con disnea, muestra generalmente, signos como aleteo nasal, aumento de la frecuencia cardíaca, cianosis y diaforesis. La disnea puede deberse a muchas causas, la mayoría de las cuales derivan de trastornos cardíacos o respiratorios. (3)
- b. Ortopnea: dificultad respiratoria que comienza o aumenta cuando el paciente se acuesta. Se le debe preguntar al paciente si tiene que dormir con más de una almohada y si eso le mejora la disnea. (1) Es otras palabras, es la disnea que se produce en posición de decúbito supino.
- c. Cianosis: es el tono azulado de la piel. Es más visible en los labios, la mucosa oral y en los lechos de las uñas. En los pacientes de piel oscura, se valora en la conjuntiva palpebral y en las palmas y plantas (3). Los matices azulados en los labios o las encías son normales en personas de piel oscura. En algunas de ellas, los labios están tan azulados que dan una falsa impresión de cianosis. (1)

La cianosis es causada por aumento de la hemoglobina no saturada secundario a hipoxia, el paciente debe valorarse para establecer la presencia de enfermedades cardiovasculares y pulmonares. (1)

- e. Hipoxemia: es la disminución de la concentración de oxígeno en la sangre (presión parcial de oxígeno (PaO₂) disminuida, menor de 80 mmHg), puede deberse a procesos que dificultan la difusión alveolocapilar, como el edema pulmonar o la atelectasia (colapso alveolar), o a una disminución de las concentraciones de hemoglobina. El aparato cardiovascular compensa la hipoxemia incrementando la frecuencia y el gasto cardíaco, para intentar transportar el oxígeno necesario a los tejidos. Si el aparato cardiovascular no puede compensarlo o si la hipoxemia es muy intensa, se produce hipoxia

tisular. En la hipoxemia crónica el paciente suele verse fatigado, obnubilado y los dedos pueden tener aspecto de palillo de tambor debido a la ausencia prolongada de oxígeno en la sangre arterial. (3)

- f. Hipoxia: es la insuficiencia de oxígeno en cualquier parte del organismo, que puede causar daños o muerte celulares. Los signos de hipoxia son pulso rápido, respiraciones rápidas y superficiales, disnea, intranquilidad, mareo, aleteo nasal, tiraje subesternal o intercostal y cianosis. La corteza cerebral puede tolerar la hipoxia sólo durante 3-5 minutos antes de sufrir daños permanentes. Puede ser consecuencia de la alteración de la ventilación (hipoventilación) o de la difusión, o del deterioro del transporte de oxígeno hacia los tejidos como consecuencia de la anemia o del descenso del gasto cardíaco. (3)
- g. Hipercapnia: aumento de la concentración de dióxido de carbono (3). PaCO_2 mayor de 45 mmHg.
- h. Tos productiva (húmeda): tos acompañada por secreciones expectoradas (3). Puede deberse a infección (1).
- i. Tos no productiva (seca): tos seca y áspera sin secreciones (3). Puede tener diversas causas (por ej., problemas cardíacos, alergias o reflujo gastroesofágico con irritación faríngea). (1)
- j. Hemoptisis: presencia de sangre en el esputo (3). Dicho de otra manera, se define como expectoración con sangre.

REFERENCIAS BIBLIOGRÁFICAS

1. Ball JW, Dains JE, Flynn J, Solomon BS, Stewart RW. Manual Seidel de Exploración física. 10a ed. España: Elsevier; 2023. p. 290-325.
2. Uribe-Mesa AL. Manual para el examen físico del normal y métodos de exploración. Corporación para investigaciones biológicas CIB. 5ª ed. Medellín; 2020. p. 149- 164.
3. Kozier B, Erb G, Berman A, Snyder S. Fundamentos de Enfermería. Conceptos, proceso y práctica. 9ª edición. Vol. 1. Madrid, España: Pearson Educación S.A.; 2013. p. 558, 618 – 626, 1385 -1386, 1423.

CAPÍTULO 7

VALORACIÓN DE ENFERMERÍA DE LOS SISTEMAS CARDIOVASCULAR Y VASCULAR PERIFÉRICO

El sistema cardiovascular/vascular periférico está conformado por el corazón, la sangre y los vasos sanguíneos (arterias, venas y capilares). Este sistema es el encargado de expulsar la sangre (bomba cardíaca) y transportarla a través de los diferentes vasos sanguíneos con el objetivo de garantizar la distribución de sustancias vitales (como oxígeno, nutrientes, hormonas, entre otras) a los diversos órganos/tejidos corporales y retirando los desechos, contribuyendo de esta forma al funcionamiento óptimo del organismo.

Para que el profesional de enfermería pueda ayudar al sujeto de cuidado a satisfacer sus necesidades básicas, es indispensable desarrollar habilidades para la valoración de los sistemas corporales, en este caso la valoración de los sistemas cardiovascular y vascular periférico, que le permitan reconocer su funcionamiento normal o sus alteraciones y en caso necesario, mediante el razonamiento crítico, contribuir o ayudar al óptimo funcionamiento de dichos sistemas realizando intervenciones de enfermería eficaces que favorezcan la salud y el bienestar de los individuos que están a su cuidado.

CONTENIDO

En este capítulo se abordarán las siguientes temáticas:

- Inspección: simetría, movimientos torácicos, área precordial, punto de máximo impulso (PMI), ingurgitación yugular, piel (color, trofismo, temperatura, edema en extremidades, integridad de la piel y sensibilidad de las extremidades).
- Palpación: área precordial, punto de máximo impulso (PMI), presencia de frémitos o “thrills”, pulsos periféricos y llenado capilar.

Manual de enfermería para la valoración física del adulto

- Auscultación: focos de auscultación cardíaca, ruidos cardíacos (S1, S2, S3, y S4) y soplos cardíacos.

EQUIPO PARA LA EXPLORACIÓN FÍSICA

Para la valoración de los sistemas cardiovascular y vascular periférico se requieren los siguientes recursos:

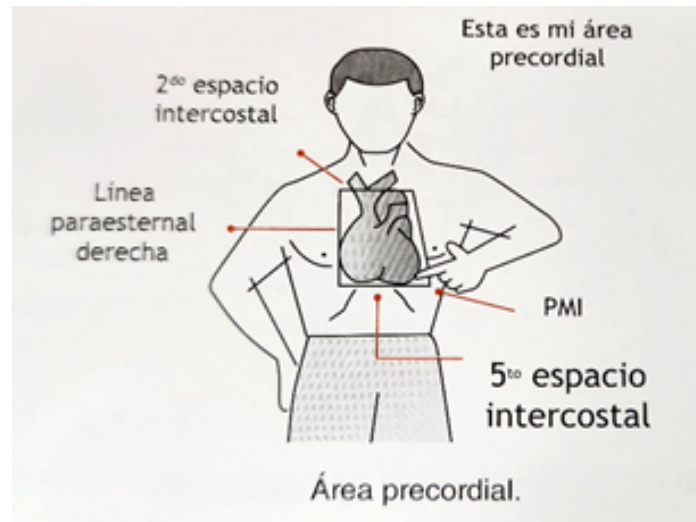- Estetoscopio (fonendoscopio).
- Alcohol antiséptico y torundas de algodón (para la desinfección del fonendoscopio).

CONOCIMIENTOS CLAVES A PARTIR DE PREGUNTAS ORIENTADORAS

Esta guía tiene en cuenta como técnicas de exploración física a la inspección, palpación y auscultación, pues actualmente la percusión no tiene aplicación útil en la valoración clínica de estos sistemas y ha sido desplazada por otros métodos diagnósticos más precisos.

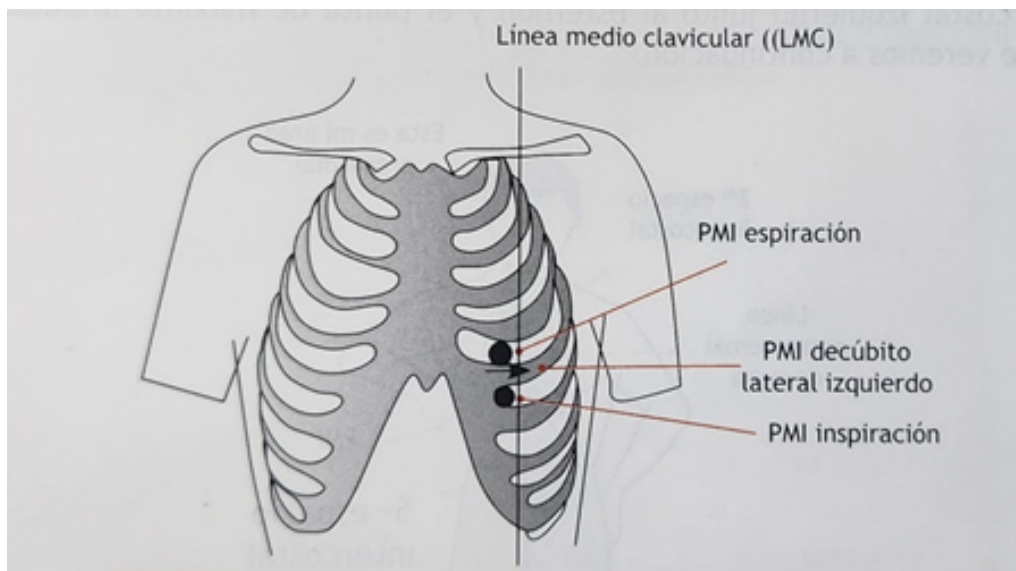
¿Qué parámetros se valoran en la inspección del sistema cardiovascular/vascular periférico? (2)

- a. Simetría de ambos hemitórax. (2)
- b. Valorar si hay movimientos simultáneos de los latidos cardiacos con la pared del tórax (normalmente esto no es posible y sólo se evidencia cuando existe cardiomegalia). (2)
- c. El área precordial (área de proyección del corazón sobre la pared anterior del tórax) definida por los siguientes límites: borde superior (línea horizontal que une los segundos espacios intercostales), borde inferior (línea horizontal que une los quintos espacios intercostales), borde lateral derecho (línea vertical paraesternal derecha), borde lateral izquierdo (línea oblicua que une el segundo espacio intercostal izquierdo junto al esternón y el punto de máximo impulso – PMI-). (2)



Fuente: Uribe-Mesa AL. Manual para el examen físico del normal y métodos de exploración. Corporación para investigaciones biológicas CIB. 5ª edición. Medellín. 2020, p. 83. Imagen editada.

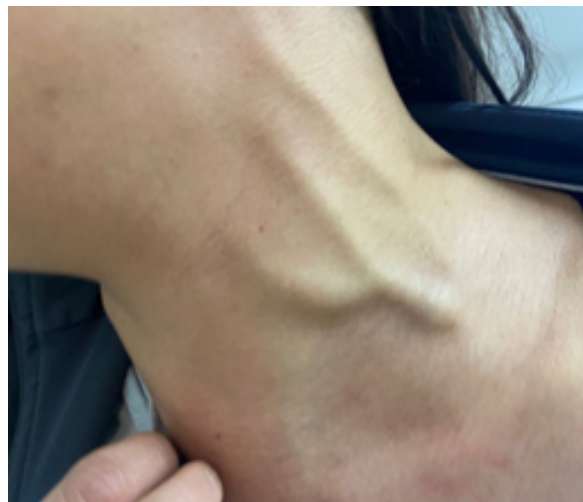- d. Punto de máximo impulso (PMI): el choque de la punta del corazón, con frecuencia no se evidencia en decúbito dorsal en la mayoría de las personas, sólo en niños e individuos muy delgados. El PMI es el sitio donde la punta del corazón (ventrículo izquierdo) golpea al tórax durante la sístole. Su localización normal es en espiración en el quinto espacio intercostal izquierdo con línea medioclavicular (5 EII-LMC) y en inspiración en el 6 EII-LMC. Para verificar el PMI en la inspección, se puede colocar el paciente en decúbito lateral izquierdo que ocasionará un desplazamiento del PMI hacia afuera del punto original y puede generar que se visualice en las personas con las características descritas anteriormente (2). El PMI debe verse sólo en un espacio intercostal si el corazón está sano. (1)



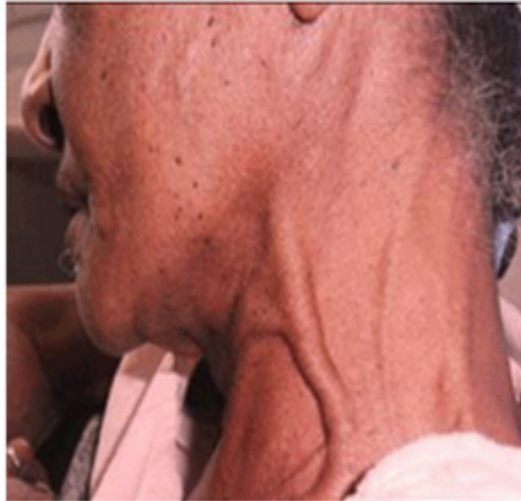PMI. Variación con respiración- Decúbito lateral

Fuente: Uribe-Mesa, AL. Manual para el examen físico del normal y métodos de exploración. Corporación para investigaciones biológicas CIB. 5ª edición. Medellín. 2020, p. 84. Imagen editada.

- e. Presencia de Ingurgitación o distensión en las venas yugulares. Normalmente, las venas externas del cuello se distienden y son visibles cuando el individuo está acostado; cuando la persona está parada, estas venas se aplanan y no son visibles ya que la gravedad facilita el drenaje venoso. (3)



Fuente: elaboración propia.

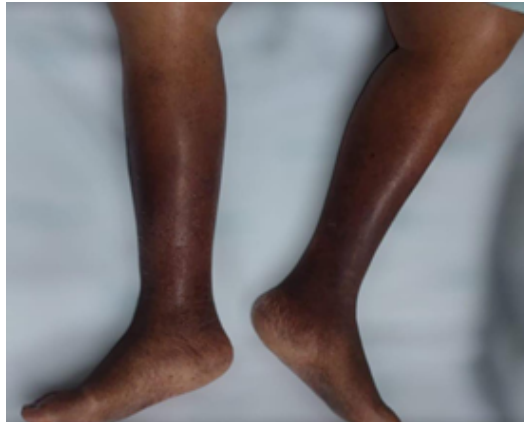

Fuente: Olivera-Escalona ÁL, Reyes-Sánchez RE, Soria-Piñera R, Gracia-Salas, EA, Salas-Fabré A. (2013). Síndrome de Eisenmenger en una paciente de la tercera edad. MEDISAN, 17(6), 1001-7. Recuperado el 01 de febrero de 2024, de http://scielo.sld.cu/scielo.php?script=sci_arttext&pid=S1029-30192013000600015&lng=es&tlng=es.

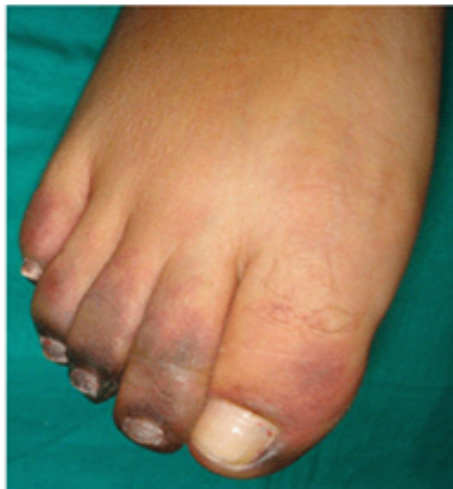La inspección de la distensión de las venas yugulares y las pulsaciones, posibilita al enfermero estimar la idoneidad de la función del corazón en su lado derecho y la presión venosa. Cuando las venas yugulares se distienden de forma bilateral puede sugerir insuficiencia cardíaca derecha.

Para inspeccionar la ingurgitación yugular el paciente debe estar en posición semifowler (ángulo de 30-45 grados) con la cabeza apoyada en una almohada pequeña. El hallazgo normal es que no se visualicen las venas lo que indica un funcionamiento correcto del lado derecho del corazón. Las venas visiblemente distendidas indican enfermedad cardiopulmonar avanzada. (3)

- f. Piel: evaluar las siguientes características: (2)
- Color: el estado circulatorio de un área anatómica contribuye a determinar el color de la piel, principalmente en zonas desprovistas de melanina (conjuntivas, mucosa oral, palmas de las manos, plantas de los pies y lechos ungueales), se puede observar color rosado (normal), pálido, cianótico o rubor (2). También debe observarse la coloración parda alrededor de los maléolos que puede relacionarse con insuficiencia arterial o venosa crónica (3).



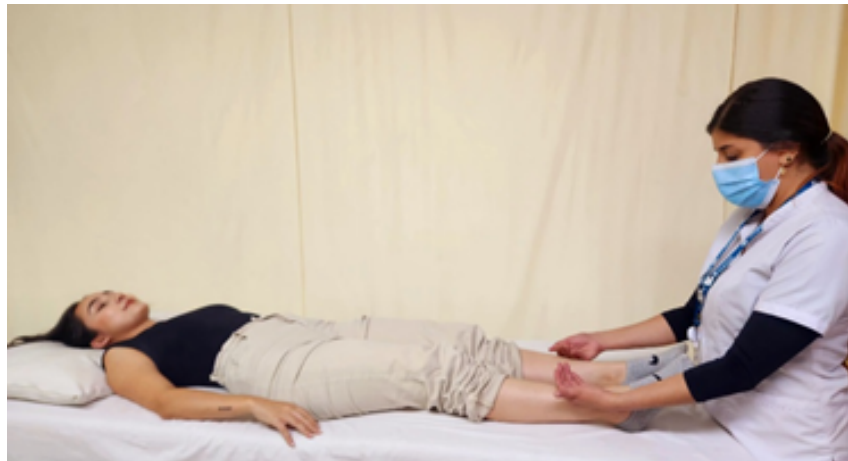Fuente: elaboración propia.



Fuente: González-Aguilera JC, Mengana-Medina MD, Vázquez-Belizón YE, Dorta-Rodríguez E, Algas-Hechavarría LA. (2015). Manifestaciones cutáneas por choque séptico en una adulta. MEDISAN, 19(5), 638-644. Recuperado en 01 de febrero de 2024, de http://scielo.sld.cu/scielo.php?script=sci_arttext&pid=S1029-30192015000500009&lng=es&tlng=es.

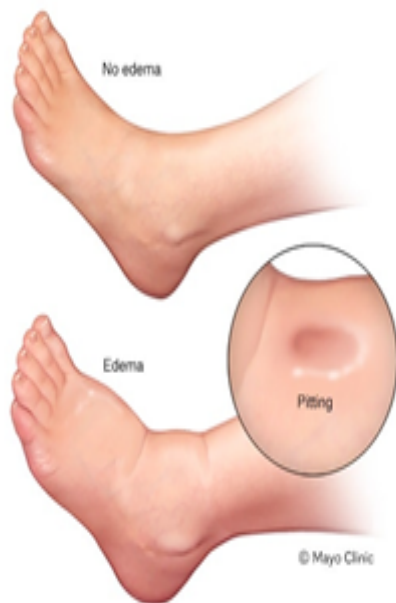Valoración de enfermería de los sistemas cardiovascular y vascular periférico

- Trofismo: se refiere a la elasticidad, textura, estado de humedad de la piel y de los anexos (uñas, pelo). Estas propiedades dependen del aporte nutricional y de la oxigenación brindada por el aporte vascular y el drenaje de desechos. (2)
- Temperatura: entendida en este contexto, como la comparación subjetiva del grado de calor entre partes simétricas del cuerpo, por ejemplo, ambas piernas. Esta valoración da una idea del grado de irrigación de las zonas evaluadas. Se evalúa con el dorso de los dedos de la mano, de manera alternante sobre las superficies a comparar (2). La piel fría puede relacionarse con insuficiencia arterial (3).

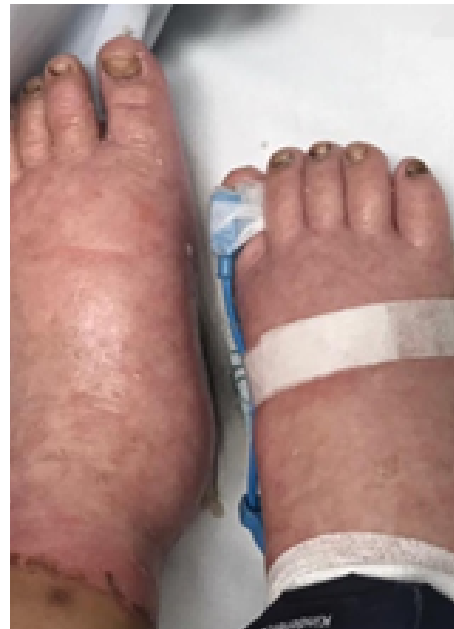

Fuente: elaboración propia.

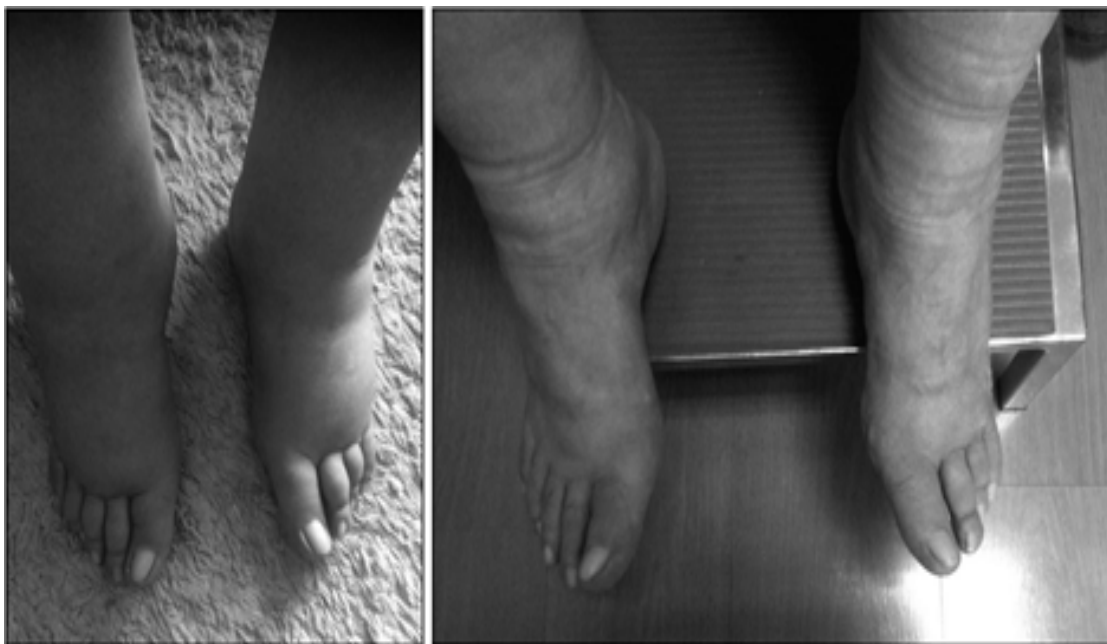- Edema en extremidades: si es un edema importante puede relacionarse con insuficiencia venosa, si es leve con insuficiencia arterial (3). El edema también puede relacionarse con otros trastornos cardiovasculares, especialmente el edema de extremidades inferiores (1).



Fuente: Mayo Clinic. Edema. Julio-20-2023
Recuperado de: <https://www.mayoclinic.org/es/diseases-conditions/edema/symptoms-causes/syc-20366493>



Fuente: elaboración propia.



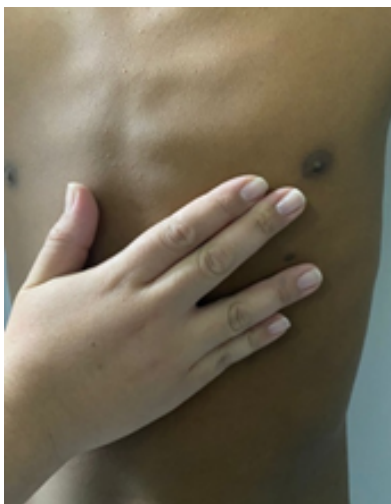Fuente: Miranda-C M, Hudson-A L. (2017). Severo edema inducido por la terapia dopaminérgica en la enfermedad de Parkinson. Caso clínico. Revista médica de Chile, 145(12), 1624-1625. <https://dx.doi.org/10.4067/s0034-98872017001201624> [01/02/24]

Valoración de enfermería de los sistemas cardiovascular y vascular periférico

- Integridad de la piel: la piel fina y brillante o gruesa, cérea, frágil, con disminución del vello y ulceración, está relacionada con insuficiencia arterial o venosa. (3)
- Sensibilidad de las extremidades superiores e inferiores. (3)

¿Qué parámetros se valoran en la palpación del sistema cardiovascular/vascular periférico? (2)

- a. Palpar espacios intercostales dentro del área precordial. Normalmente no se siente nada, en niños y pacientes delgados puede experimentarse un movimiento por los latidos cardíacos. (2)
- b. Palpar el Punto de Máximo Impulso (PMI). El PMI se palpa en el 5º EII a la altura de la LMC (quinto espacio intercostal izquierdo con línea medioclavicular) en espiración. Puede utilizarse la maniobra de decúbito de Pachón (paciente en decúbito lateral izquierdo y espiración forzada) pues facilita su localización, aunque en algunos individuos sanos es posible no lograr palpar el PMI, como en personas obesas o mujeres con mamas prominentes. (2)

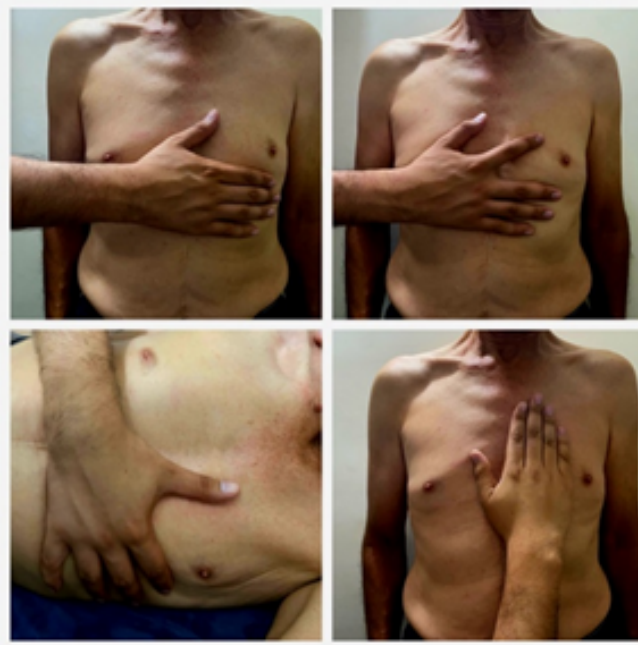

Fuente: elaboración propia.

El diámetro del PMI generalmente es reducido, no superior a 1 cm. Un latido de la punta del corazón más vigoroso y con una distribución más amplia, o que se muestra desplazado hacia un lateral y hacia abajo puede indicar un aumento del gasto cardíaco o hipertrofia ventricular izquierda. Una elevación a lo largo del borde esternal izquierdo puede tener su causa en una hipertrofia ventricular derecha. El desplazamiento hacia la derecha

del impulso apical sin pérdida ni aumento de empuje es sugestivo de dextrocardia, hernia diafragmática, estómago distendido o una anomalía pulmonar. (1)

- c. Presencia de Frémitos o “thrills”: cuando existe un soplo de grado IV o mayor puede percibirse una sensación palpable llamada frémito que puede apreciarse en la sístole o en la diástole. Es una vibración fina, palpable y rápida, que a menudo se palpa sobre la base del corazón, en el área del 2º EID (espacio intercostal derecho) o 2º EII (espacio intercostal izquierdo). Es indicativo de una turbulencia o de una interrupción del flujo sanguíneo relacionada con un defecto en el cierre de la válvula aórtica o pulmonar (generalmente estenosis aórtica o pulmonar), hipertensión pulmonar o comunicación interauricular. (1)



Fuente: elaboración propia.

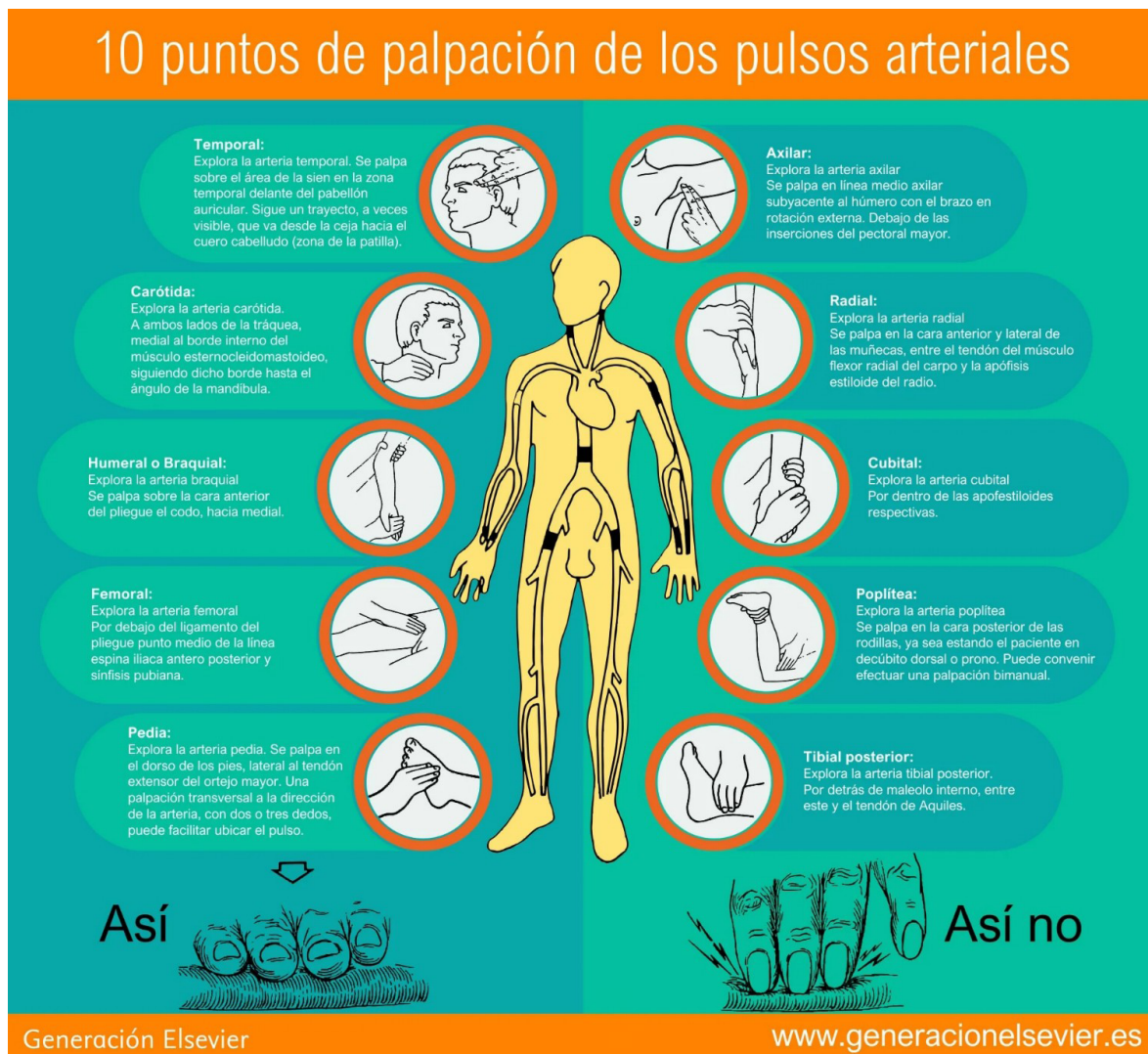- d. Pulsos periféricos: en el adulto se debe valorar el pulso radial (el más accesible) con sus respectivas características (frecuencia, ritmo, amplitud, elasticidad -ver capítulo de valoración de signos vitales-). Además, también se deben valorar otros pulsos periféricos en forma simultánea en ambos lados, especificando especialmente su amplitud (escala de valoración desde ausente 0+ hasta saltón 4+) (2). Lo anterior para determinar la simetría del volumen de pulso. En la valoración de la simetría del volumen o la amplitud del pulso, se pueden encontrar estas alteraciones:

Valoración de enfermería de los sistemas cardiovascular y vascular periférico

- Volúmenes asimétricos: alteración de la circulación. (3)
- Ausencias de pulsación: espasmo u oclusión arterial. (3)
- Pulsaciones disminuidas, débiles y filiformes: disminución del gasto cardíaco (GC)
- Aumento del volumen de pulso: hipertensión, aumento del gasto cardíaco o sobrecarga circulatoria. (3)

Para palpar el pulso se deben utilizar los pulpejos del segundo y tercer dedo (incluso el cuarto si se requiere), colocarlos juntos y orientarlos en la dirección del eje longitudinal de la arteria a evaluar, variando la presión de palpación alternativamente. Los siguientes son algunos de los pulsos periféricos más importantes que se deben evaluar, con su respectiva ubicación anatómica: (2)

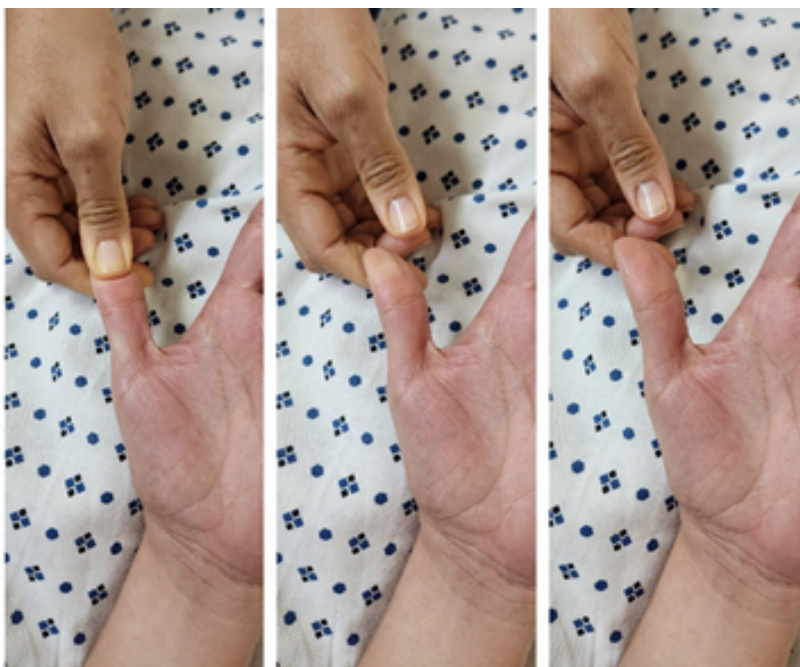- Pulso temporal superficial: palpar delante de la oreja. (2)
- Pulso carotídeo: palpar delante del musculo esternocleidomastoideo (ECM). (2)
- Pulso subclavio: palpar profundo sobre la clavícula. (2)
- Pulso Humeral o braquial: palpar en el borde interno del bíceps. (2)
- Pulso radial: palpar externamente al palmar mayor sobre la apófisis estiloides radial. (2)
- Pulso cubital: palpar sobre la apófisis distal del cúbito. (2)
- Pulso aórtico abdominal: palpar en la línea media abdominal a nivel de epigastrio o mesogastrio. (2)
- Pulso femoral: palpar en el tercio medio del ligamento inguinal. (2)
- Pulso poplíteo: palpar en la fosa poplíteo. (2)
- Pulso pedio: palpar sobre el segundo metatarso. (2)
- Pulso tibial posterior: palpar detrás del maléolo interno. (2)



Fuente: Rozman C. Medicina interna (Elsevier). 10 puntos de palpación de los pulsos artriales. Spain 4 abril 2017. Recuperado de: <https://www.elsevier.com/es-es/connect/10-puntos-de-palpacion-de-los-pulsos-arteriales> [01/02/24]

- e. Llenado capilar: permite evaluar el estado microcirculatorio distal y con esta información deducir el de otras regiones corporales no accesibles, para esta valoración se utiliza el lecho ungueal; también puede utilizarse los pulpejos, las palmas de las manos o las plantas de los pies.

La técnica de valoración consiste en presionar con fuerza suficiente el borde distal de la uña del paciente, observar cómo se vacía la microcirculación y la uña palidece, retirar la presión y valorar cómo se llena el lecho nuevamente. (2) La coloración se recupera normalmente en forma inmediata y es menor de 2 segundos. (3)



Fuente: elaboración propia.

Para realizar la auscultación, es necesario conocer los focos de auscultación cardíaca que son aquellos lugares del tórax anterior donde los ruidos cardíacos se escuchan con mayor claridad. ¿Cuáles son los focos de auscultación cardíaca y cuál es la ubicación anatómica de cada uno?

Los focos de auscultación cardíaca se localizan de la siguiente forma:

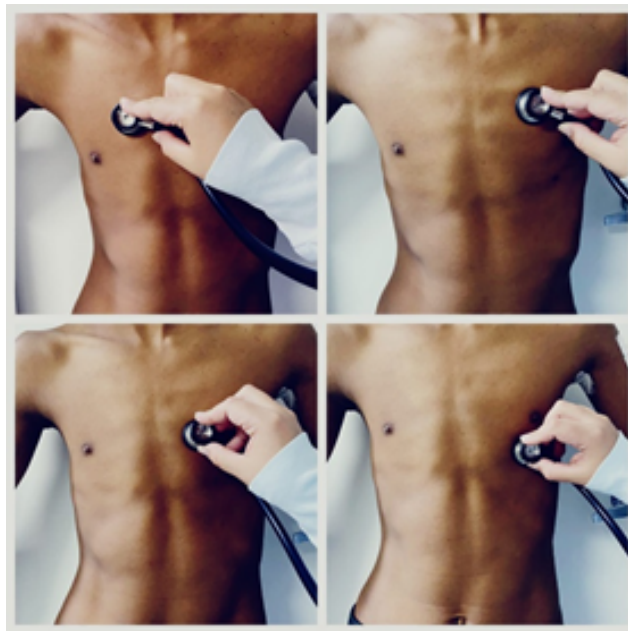- Foco aórtico: segundo espacio intercostal derecho (EID) con línea paraesternal (LPE) (1) (2)
- Foco pulmonar: segundo espacio intercostal izquierdo (EII) con línea paraesternal (LPE) (1) (2)
- Foco aórtico accesorio: tercer espacio intercostal izquierdo (EII) con línea paraesternal (LPE) (2)
- Foco tricúspide: cuarto espacio intercostal izquierdo (EII) con línea paraesternal (LPE) (1)
- Foco mitral: quinto espacio intercostal izquierdo (EII) con línea medioclavicular (LMC) Localización normal del ápice cardíaco. (1) (2)

Recuerde que la línea paraesternal (LPE) comienza en la articulación esternoclavicular y continua por todo el borde esternal derecho e izquierdo.

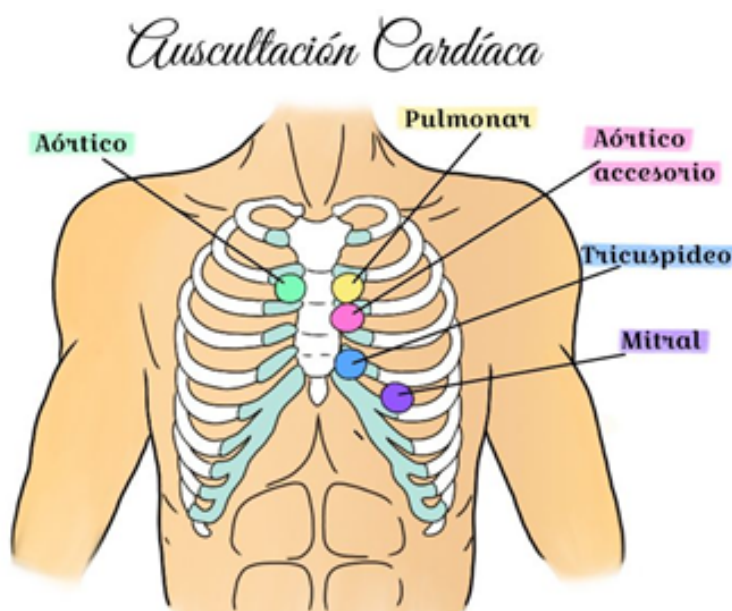
Manual de enfermería para la valoración física del adulto

En decúbito supino se escuchan mejor los ruidos cardíacos en los focos tricúspide y mitral (focos de la punta del corazón). Con el paciente sentado y ligeramente hacia adelante se escuchan mejor los ruidos cardíacos en los focos aórtico y pulmonar (focos de la base del corazón). Estas maniobras acercan el corazón a la pared del tórax para hacer más clara su auscultación. (2)

Al auscultar valore la frecuencia y el ritmo del corazón. Si el ritmo cardíaco es irregular compare la frecuencia del pulso apical con la frecuencia del pulso radial y especifique si hay diferencia. (1)



Fuente: elaboración propia.



Fuente: <https://es.pinterest.com/pin/565624034455110744/> (1 agosto 2024)

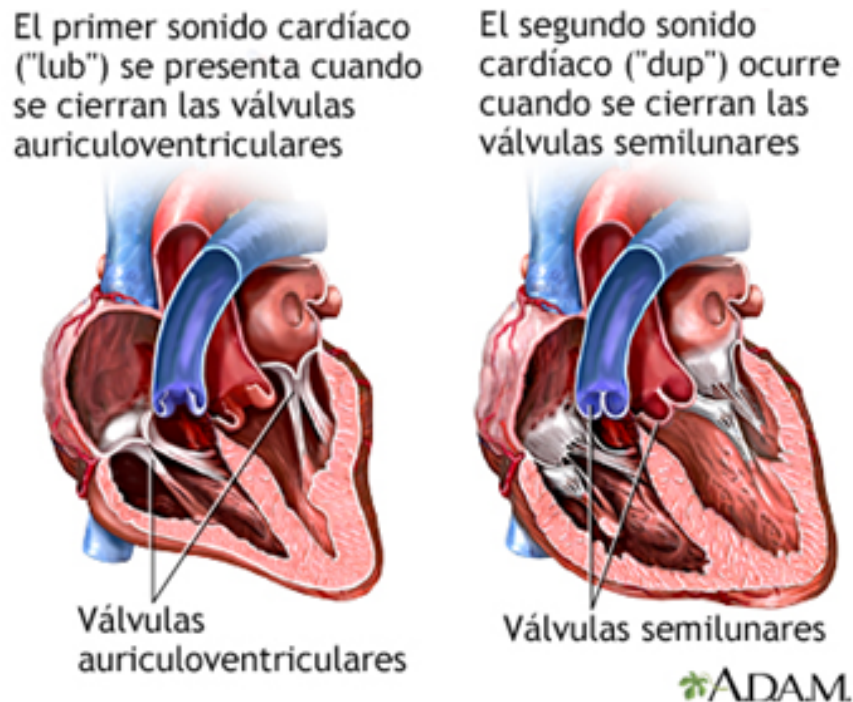
¿Cuáles son los ruidos cardíacos básicos y a cuál evento del ciclo cardíaco corresponden?

Para auscultar los ruidos cardíacos se debe utilizar el diafragma y posteriormente la campana del fonendoscopio. Es recomendable aplicar con el diafragma una presión firme y con la campana una presión suave. Recuerde que con el diafragma se escuchan mejor los sonidos de alta frecuencia como S1 y S2, y con la campana se auscultan con mayor claridad los sonidos de baja frecuencia como S3, S4 y los soplos. (1)

Ruidos cardíacos normales:

- Primer ruido cardíaco o S1: es ocasionado por el cierre de las válvulas tricúspide y mitral (válvulas auriculoventriculares). Marca el inicio de la sístole ventricular. Coincide con la onda del pulso de la arteria carótida y con el impulso ventricular en el PMI. Tiene una intensidad mayor en los focos tricúspide y mitral. Su onomatopeya es "LUB". (2)
- Segundo ruido cardíaco o S2: es causado por el cierre de las válvulas aórtica y pulmonar (válvulas semilunares o sigmoideas). Marca el inicio de la diástole cardíaca (término de la sístole ventricular) (2) (1). Es de mayor intensidad en los focos aórtico y pulmonar. Su onomatopeya es "DUP." Se puede escuchar un desdoblamiento fisiológico de este ruido en la inspiración en el foco

pulmonar, en este caso su onomatopeya es “TRUP” ...” LUB-TRUP” con el segundo ruido desdoblado. Este desdoblamiento se explica por un llenado ventricular derecho de mayor duración durante la inspiración, comparado con el llenado del lado izquierdo, debido al aumento inspiratorio del retorno venoso al lado derecho del corazón; luego el vaciamiento de esta cámara es más demorado y ocurre el cierre de la válvula aórtica (por menor volumen de sangre en el ventrículo izquierdo) y luego el cierre de la válvula pulmonar lo que genera el desdoblamiento de este, el segundo ruido cardíaco. (2)



Fuente: MedlinePlus en español [Internet]. Latido cardíaco. Versión en inglés revisada por: David C. Dugdale, III, MD, Professor of Medicine, Division of General Medicine, Department of Medicine, University of Washington School of Medicine, Seattle, WA. Also reviewed by David Zieve, MD, MHA, Medical Director, Brenda Conaway, Editorial Director, and the A.D.A.M. Editorial team. 4/10/22. Recuperado de: https://medlineplus.gov/spanish/ency/esp_imagepages/19613.htm. Fecha: 1 febrero 2024.

La sístole y la diástole se asocian al primero y segundo ruido cardíaco (S_1 y S_2). La sístole comienza con S_1 y finaliza con S_2 . La diástole, se inicia con S_2 y finaliza con S_1 . Sin embargo, se pueden percibir otros ruidos como S_3 (ritmo de galope ventricular) y S_4 (ritmo de galope auricular). Describa en cuál fase del ciclo cardíaco aparecen estos últimos ruidos, por qué se ocasionan y que indican sus hallazgos.

- a. S_3 : se presenta al comienzo de la diástole, ocasionado por el llenado ventricular pasivo, inmediatamente después de S_2 , las paredes del ventrículo se distienden y se produce una vibración, el sonido que surge, el S_3 , es de tono bajo, suave y a menudo difícil de oír (1) (3). Suena como “lub-dub-i”. Es llamado galope ventricular. Es normal en niños y adultos jóvenes, pero en personas mayores puede indicar insuficiencia cardíaca. Se oye mejor cuando el paciente está en decúbito lateral izquierdo. (3)
- b. S_4 : se escucha próximo al final de la diástole, en la segunda fase del llenado ventricular, ocasionado por la contracción auricular, inmediatamente antes de S_1 . Se produce una vibración de las válvulas, las papilas y las paredes ventriculares (1), y crea un sonido “di-lub-dub”. (3) Se escucha más a menudo en pacientes mayores cuando hay una resistencia mayor al llenado debido a la pérdida de distensibilidad de las paredes ventriculares (por ejemplo, en coronariopatía y enfermedad hipertensiva) o un incremento del volumen sistólico en estados con gasto cardíaco elevado (por ejemplo, anemia profunda, gestación y tirotoxicosis). Es llamado galope auricular. Un S_4 intenso sugiere siempre enfermedad y, por tanto, necesita de una valoración complementaria. (1)

El S_3 y el S_4 deben ser suaves y, por tanto, es muy difícil percibirlos mediante auscultación. (1)

Ambos se auscultan mejor en el foco mitral y con el paciente en decúbito lateral izquierdo en espiración forzada, con la campana del fonendoscopio. (2)



Fuente: Tamariz R, Moreno M. Pediatría Integral N8. Auscultación cardíaca. Oct. Dic 2016.
Recuperado de: <https://www.pediatriaintegral.es/publicacion-2016-10/auscultacion-cardiaca/>
1/02/2024

¿Qué son los soplos cardíacos?

Son ruidos agregados que se pueden escuchar durante la sístole o la diástole. Son consecuencia de una alteración del flujo de sangre que entra al corazón, lo atraviesa o sale de él (1). Pueden ser patológicos o inocentes.

Los Soplos inocentes son expresión de la hiperdinamia cardíaca de la niñez y fruto de la facilidad de su auscultación por lo delgado de la pared del tórax. Son fenómenos sin significado patológico, frecuentes en la edad pediátrica (70% de los niños presentan un soplo inocente durante su periodo de crecimiento que tienden a desaparecer con la edad). (2)

¿Cuáles son las causas de los soplos?

Las causas más comunes de los soplos son los trastornos anatómicos de las válvulas cardíacas. Cuando las valvas están engrosadas y el paso está estrecho, el flujo sanguíneo de progresión se encuentra restringido (estenosis). Cuando las valvas de las válvulas pierden competencia y hay fugas, aparece un flujo retrógrado de sangre (insuficiencia/ regurgitación) (1). Otras causas pueden ser:

- Aumento del gasto cardíaco que requiere un incremento de la velocidad del flujo sanguíneo como ocurre en el embarazo, la anemia, la tirotoxicosis o la fiebre. (1)
- Defectos estructurales cardíacos, ya sean congénitos o adquiridos, que generan que la sangre fluya por vías incorrectas (por ejemplo: comunicaciones interauricular o interventricular). (1)
- Descenso de la fuerza de contracción miocárdica. (1)
- Variación del flujo sanguíneo en los grandes vasos próximos al corazón. (1)
- Transmisión de soplos por estenosis de la válvula aórtica, rotura de cuerdas tendinosas de la válvula mitral o insuficiencia aórtica grave. (1)
- Enérgica eyección ventricular izquierda (frecuente en los niños). (1)
- Persistencia de la circulación fetal (por ejemplo, conducto arterioso permeable). (1)

REFERENCIAS BIBLIOGRÁFICAS

1. Ball JW, Dains JE, Flynn J, Solomon BS, Stewart RW. Manual Seidel de Exploración física. 10a ed. España: Elsevier; 2023. p. 326-63.
2. Uribe-Mesa AL. Manual para el examen físico del normal y métodos de exploración. Corporación para investigaciones biológicas CIB. 5ª ed. Medellín; 2020. p. 81-95, 119-29.
3. Kozier B, Erb G, Berman A, Snyder S. Fundamentos de Enfermería. Conceptos, proceso y práctica. 9ª ed. Vol. 1. Madrid, España: Pearson Educación S.A.; 2013. p. 626-34.

CAPÍTULO 8

VALORACIÓN DE ENFERMERÍA DEL ABDOMEN

El abdomen alberga órganos tan esenciales para la vida como el hígado, el bazo, el páncreas, los riñones y el sistema gastrointestinal, entre otros. Entre las principales funciones en las que participan estos órganos, están las relacionadas con el metabolismo, el sistema inmune, la digestión y la eliminación de productos de desecho resultantes del metabolismo celular. Todas estas actividades primordiales para el buen funcionamiento del organismo y el bienestar del ser humano.

Para que el profesional de enfermería pueda ayudar al individuo sano o enfermo a satisfacer sus necesidades básicas, es indispensable desarrollar habilidades para la valoración de los sistemas corporales, en este caso la valoración del abdomen, que le permitan reconocer su funcionamiento normal o sus alteraciones y en caso necesario, mediante el razonamiento crítico, contribuir o ayudar al óptimo funcionamiento de este sistema, realizando intervenciones de enfermería eficaces que contribuyan a la salud y el bienestar de las personas que están a su cuidado.

CONTENIDO

En este capítulo se abordarán las siguientes temáticas:

- División del abdomen en regiones y cuadrantes a través de líneas imaginarias.
- Inspección del abdomen: simetría, superficie abdominal, contornos, red venosa superficial, latido aórtico, ombligo y región inguinocrural.
- Auscultación de ruidos peristálticos.
- Palpación superficial y profunda del abdomen (hepática, esplénica, renal, de los puntos ureterales y de la vejiga).
- Percusión abdominal: hígado, bazo, estómago y colon.
- Puñopercusión renal.
- Signos semiológicos abdominales: Signo de McBurney, Blumberg, Rovsing, Psoas, Markle, Murphy, Cullen y Grey-Turner.

Manual de enfermería para la valoración física del adulto

- Terminología clave: odinofagia, disfagia, polidipsia, pirosis, dispepsia, ascitis, hematoquecia, melenas, acolia, disuria, hematuria, piuria, coluria, polaquiuria, tenesmo, nicturia, oliguria, anuria y poliuria.
- Gasto urinario: cálculo y valores normales en el adulto.

EQUIPO PARA LA EXPLORACIÓN FÍSICA

Para la valoración del abdomen se requieren los siguientes recursos:

- Estetoscopio (fonendoscopio).
- Alcohol antiséptico y torundas de algodón (para la desinfección del fonendoscopio).
- Calculadora.
- Camilla para el paciente.

CONOCIMIENTOS CLAVES A PARTIR DE PREGUNTAS ORIENTADORAS

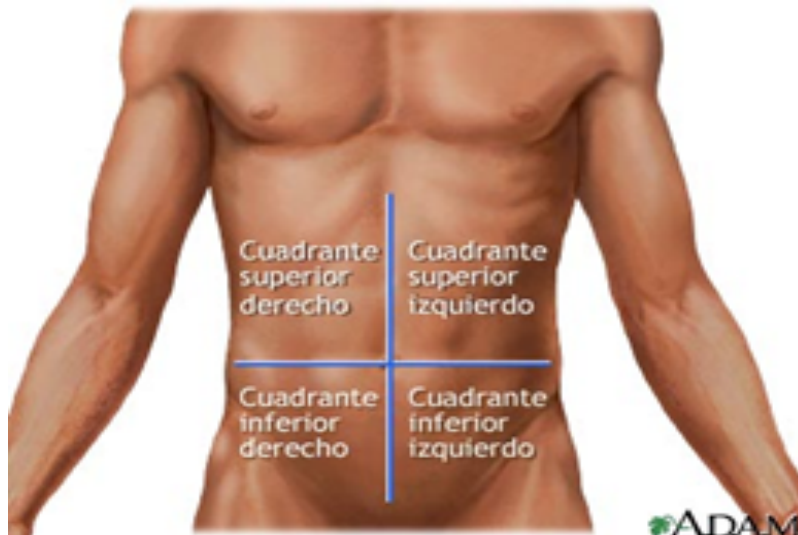En la valoración abdominal se utilizan todas las técnicas de exploración física, es decir, la inspección, auscultación, palpación y la percusión.

Describe el sitio anatómico por el que deben pasarse líneas imaginarias para dividir el abdomen en cuatro cuadrantes y en nueve regiones y exprese el nombre que recibe cada región o cuadrante, según el caso.

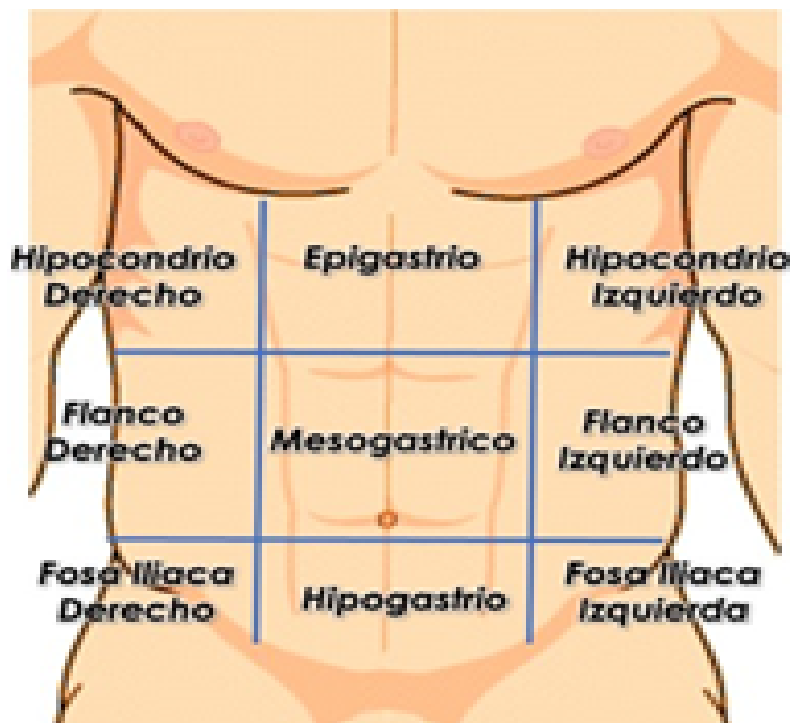
Para una precisa localización de los hallazgos del examen clínico se puede dividir el abdomen en 9 zonas mediante dos líneas horizontales: una por la parte más inferior de los rebordes costales y otra a través de las espinas ilíacas anterosuperiores; dos líneas adicionales verticales, que son prolongaciones de las líneas medioclaviculares del tórax y que se levantan por el punto medio de ambos ligamentos inguinales. Resultando entonces, dos hipocondrios, dos flancos, dos fosas ilíacas y tres zonas centrales: epigastrio, mesogastrio e hipogastrio, en su orden de arriba hacia abajo.

(1)

Cuando los hallazgos se extienden a varias zonas es práctico dividir el abdomen en 4 cuadrantes, por medio de dos líneas que dibujan un plano cartesiano con centro en el ombligo. Resultando 4 cuadrantes abdominales, que se expresan según si son superiores o inferiores y si se ubican a la derecha o a la izquierda. (1)



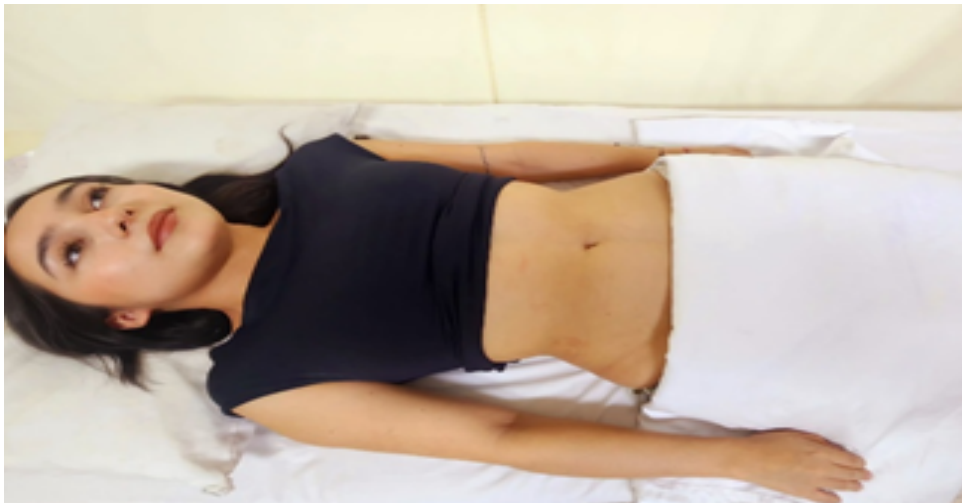Fuente: MedlinePlus en español [Internet]. Bethesda (MD): Biblioteca Nacional de Medicina (EE. UU.); Cuadrantes abdominales [Revisado 31/3/24] ; consulta 7/11/24]. Disponible en: https://medlineplus.gov/spanish/ency/esp_imagepages/19578.htm



Fuente: Pinterest. Anatomía de superficie del abdomen. 17 octubre. 2016 barcelonaalexis03. Disponible en: <https://anatomiadsuperficie.wordpress.com/2016/10/17/anatomia-de-superficie-del-abdomen/>

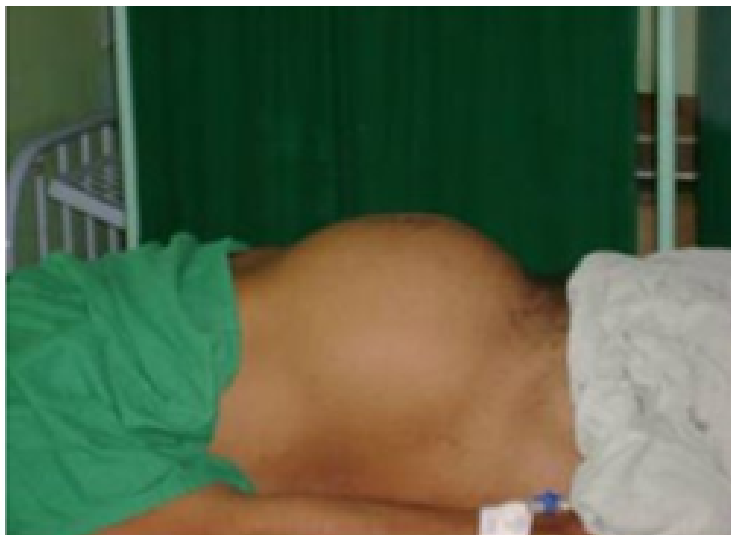¿Cuáles aspectos deben valorarse durante la inspección del abdomen?

- a. Simetría: el abdomen debe ser simétrico. (1)

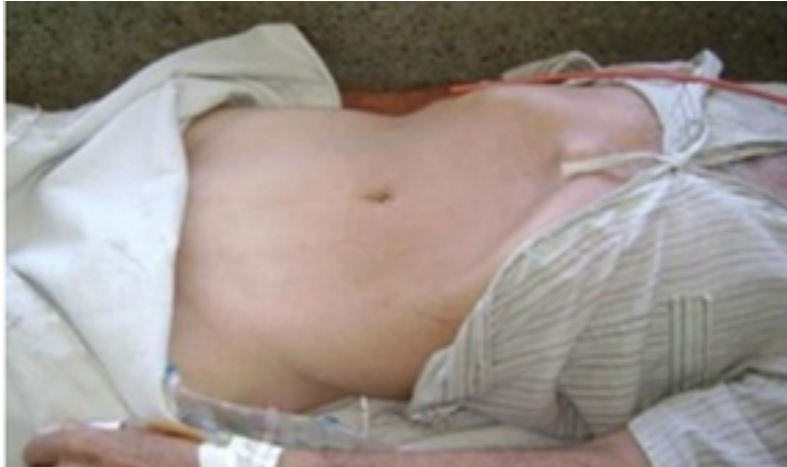

Fuente: elaboración propia.

- b. Superficie abdominal: plana, convexa (obesidad, distensión abdominal gaseosa, ascitis, tumor) o excavada (delgado, desnutrido). (1)

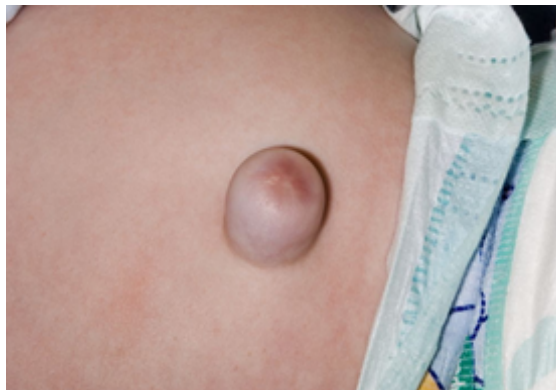

Fuente: Adefna-Pérez RI, Leal-Mursulí A, Izquierdo-Lara F, Ramos-Díaz N, Castellanos-González J, Rodríguez-Reyes JF. (2009). Quiste gigante de uraco en el adulto. Revista Cubana de Cirugía, 48(2) Recuperado en 05 de febrero de 2024, de http://scielo.sld.cu/scielo.php?script=sci_arttext&pid=S0034-74932009000200007&lng=es&tlng=es.

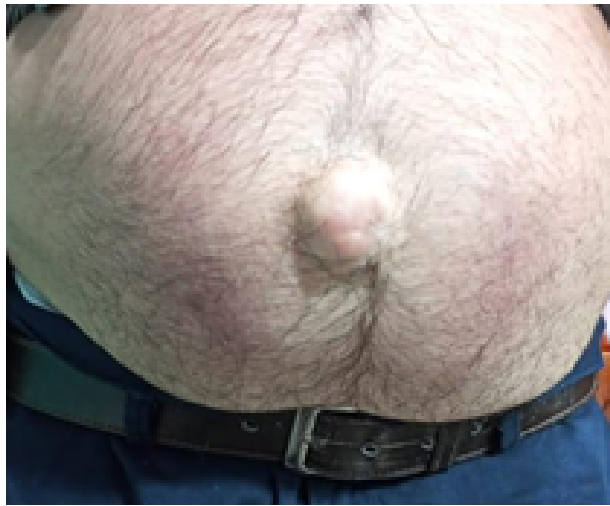

Fuente: Reyes-Balseiro ES, Castelló-González M, Armas-Pérez BA. (2012). Oclusión duodenal por malrotación intestinal en el adulto (abdomen excavado en estado de desnutrición). Revista Archivo Médico de Camagüey, 16(3), 318-27. Recuperado en 05 de febrero de 2024, de http://scielo.sld.cu/scielo.php?script=sci_arttext&pid=S1025-02552012000300009&lng=es&tlng=es.

- c. Contornos regulares. (1)
- d. Red venosa superficial: apenas es perceptible en pacientes de piel blanca y delgados. (1)
- e. Latido aórtico: se observa en la línea media en epigastrio o mesogastrio como una vibración difusa de la pared abdominal, sincrónica con el latido cardíaco, siendo más evidente en pacientes delgados. Si se va a palpar debe hacerse suavemente, pues si el paciente tiene un aneurisma de la aorta (dilatación y adelgazamiento de la aorta), este podría romperse. (1)
- f. Ombligo: habitualmente es deprimido. Su proyección anterior o protrusión, debe hacer pensar en algo patológico: hernia umbilical, tumor o líquido. (1)



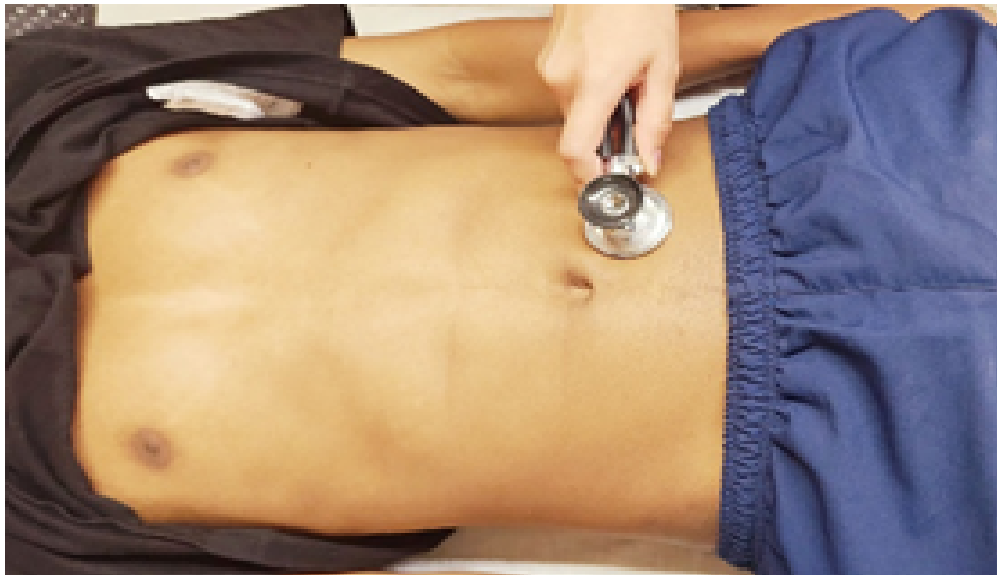Fuente: Belkind-Gerson J. Manual MSD Versión para público general. Hernia umbilical en niños. Agosto 2021. Recuperado de: <https://www.msmanuals.com/es-ve/hogar/salud-infantil/trastornos-digestivos-en-ni%C3%B1os/hernia-umbilical-en-ni%C3%B1os>. [5/08/24]



Fuente: elaboración propia. T

- g. Región inguinocrural: contiene el canal inguinal. Es zona de máxima importancia por lo frecuente de su compromiso por las hernias inguinal y crural (femoral). Se debe observar esta región y pedir al paciente que puje (maniobra de Valsalva) y que tosa varias veces para hacer una prueba de continencia de la pared abdominal. Lo normal es no ver ninguna protrusión en la región inguinal durante estas maniobras. (1)

¿Cómo se realiza la auscultación de los ruidos peristálticos en el abdomen y cuáles hallazgos se consideran normales?



Fuente: elaboración propia.

El intestino por ser un tubo con contenido sólido, líquido y gaseoso produce ruidos en el proceso de transporte de dicho contenido hacia regiones más distales; estos ruidos son producto del desplazamiento del gas por el material sólido y líquido que se mueve con la actividad peristáltica. A los ruidos intestinales se les conoce con el nombre de borborigmos o ruidos hidroaéreos y, varían en frecuencia, intensidad, duración y localización según el momento del día y del mayor o menor grado de actividad intestinal según se trate de estados pre, pos o interprandiales (en relación con la alimentación). (1)

Se recomienda que la auscultación del abdomen se realice después de la inspección y antes de la palpación y la percusión, pues cualquier estímulo sobre el tubo digestivo puede aumentar el peristaltismo. (1)

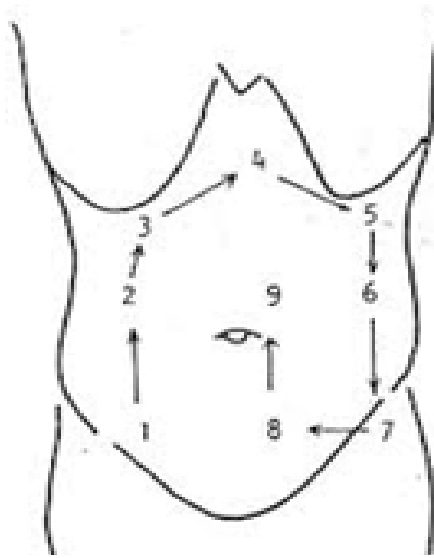
Siempre se debe auscultar un mínimo de 15 segundos en cada uno de los 4 cuadrantes abdominales. Lo normal es percibir hasta 5 ruidos peristálticos por minuto. Es normal que la frecuencia peristáltica sea mucho mayor, si el paciente ha comido. (1)

¿Para qué se utiliza la palpación del abdomen y en qué orden y dirección se debe realizar?

La palpación se utiliza principalmente para:

- a. Definir las características de tamaño, forma, consistencia, sensibilidad, pulsación y frémito de un órgano o de una masa. (1)
- b. Localizar y definir las características de intensidad e irradiación de un dolor. (1) (9)
- c. Identificar características de tamaño, bordes, contenido, de un defecto de la pared abdominal (hernia u orificio natural). (1)

Se sugiere tener siempre un orden, que puede variar en casos de dolor, dejando siempre la zona dolorosa para el final. El orden que se sugiere inicia en la fosa iliaca derecha y termina en el mesogastrio, este orden está basado en la dirección del marco que el colon define en la cavidad abdominal. (1)

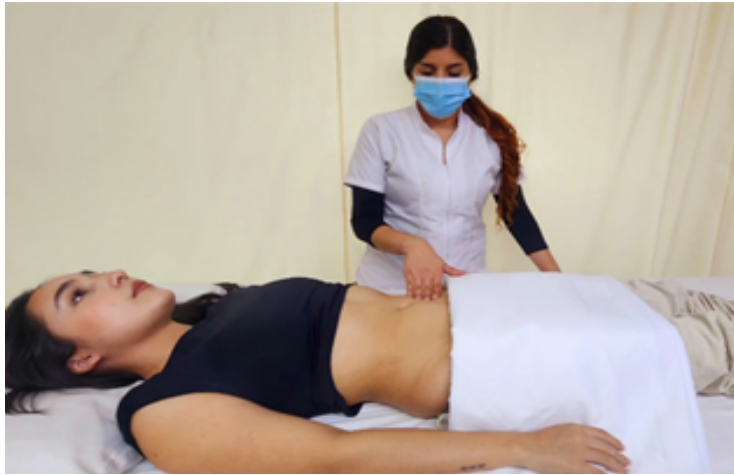

Orden de palpación abdominal

Fuente: Uribe-Mesa, AL. Manual para el examen físico del normal y métodos de exploración. Corporación para investigaciones biológicas CIB. 5ª ed. Medellín; 2020. p. 202.

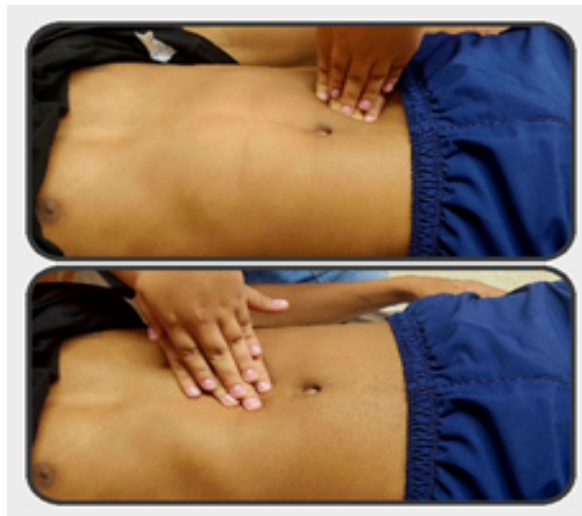¿Cuáles son los dos tipos de palpación abdominal que se practican? Describa cada una.

- a. Palpación superficial: es útil para lo enunciado en la respuesta a la anterior pregunta, y además sirve para reducir la reacción de defensa muscular involuntaria que ocurre al principio de la palpación y que dificulta encontrar los hallazgos. Es preciso tener en consideración los siguientes aspectos: (1)
 - El paciente debe estar en decúbito supino. (1)
 - Caliente sus manos frotándolas hasta sentir las tibias. (1)
 - Converse con el paciente para distraerlo, tranquilizarlo y obtener una adecuada relajación de la pared abdominal. (1)
 - Coloque sobre la superficie del abdomen, la palma de la mano abierta con los dedos juntos y ejerza suave presión por dos o tres veces en cada sitio. (1)
 - En la palpación ligera se debe presionar hacia dentro aproximadamente 1 cm. (9)
 - Es muy útil, con la mano en la posición anterior, variar la presión de los dedos alternadamente, para obtener información de hallazgos sutiles. (1)
 - Palpe en orden las nueve zonas del abdomen, levante siempre la mano para pasar de una a otra. (1)



Fuente: elaboración propia.

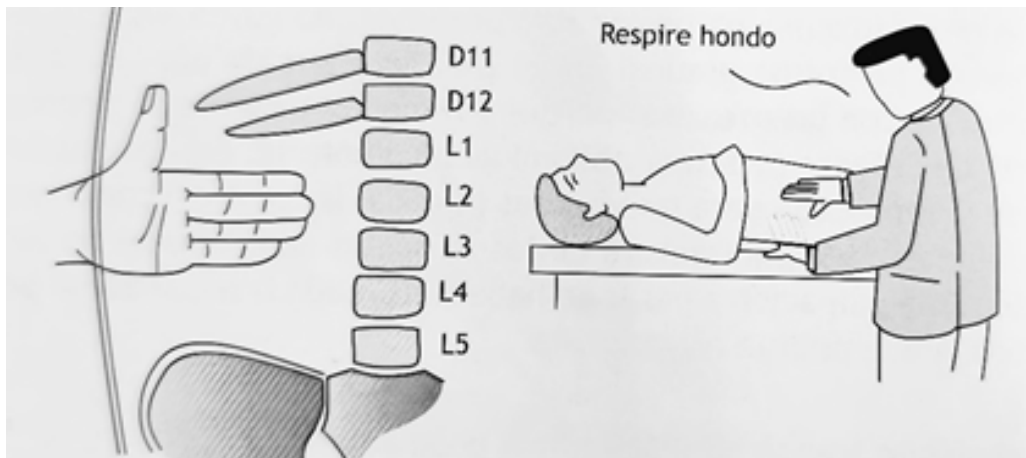
- b. Palpación profunda: realice un aumento de forma gradual de la presión ejercida por la mano que palpa (1), se debe presionar hacia dentro aproximadamente 4 cm, utilizando una o ambas manos (bimanual). Esta palpación es la más usada para las vísceras (hígado, bazo, etc.). (1) (9)
- Cuando realice la palpación bimanual, relaje una mano (mano exploradora) y sitúela ligeramente sobre la piel del paciente. La otra mano (mano activa) ayuda a aplicar presión a la mano exploradora. La mano que queda en contacto con la piel (exploradora) no ejerce presión directamente y, por este motivo, continúa siendo sensible para percibir las características del órgano. Por seguridad, la palpación profunda debe emplearse con precaución en un paciente con molestias en la zona a palpar. (9)



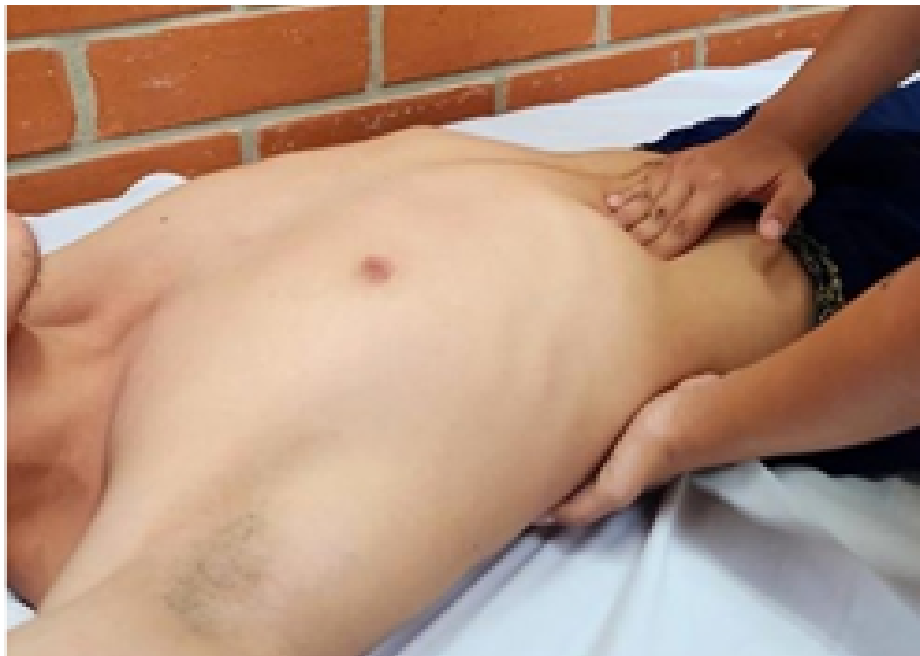Fuente: elaboración propia.

Mencione cómo se realiza la palpación del hígado utilizando la maniobra bimanual y la maniobra del enganche y cuáles son los hallazgos normales en la palpación del hígado. (1)

- a. Maniobra bimanual: es la más utilizada. Se debe proceder de la siguiente manera: (1)
- Coloque en la región lumbar del paciente la palma de la mano izquierda después de la duodécima costilla y empuje con suavidad hacia adelante. (1)

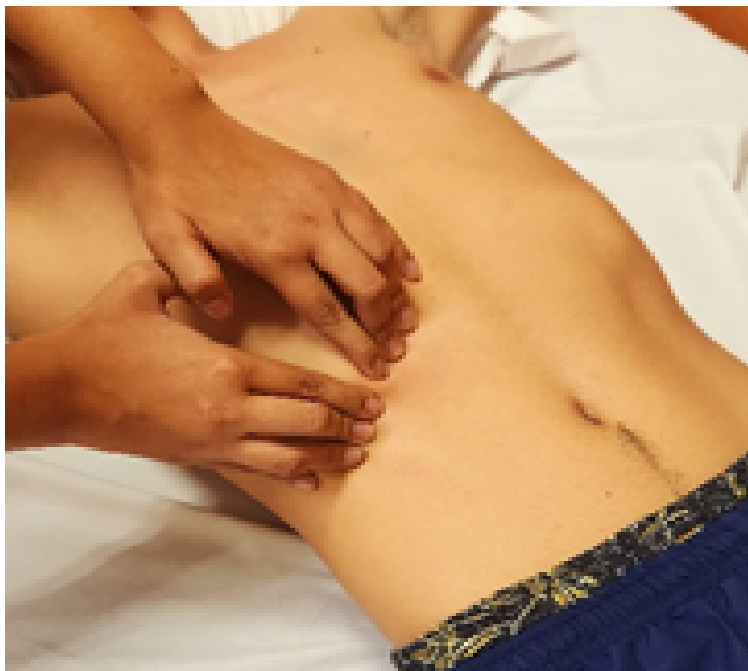

Fuente: Uribe-Mesa AL. Manual para el examen físico del normal y métodos de exploración. Corporación para investigaciones biológicas CIB. 5ª ed. Medellín. 2020, p. 204.



Fuente: elaboración propia.

- Aplique la palma de su mano derecha sobre el flanco derecho del paciente, en la dirección de la línea medioclavicular, lejos del reborde costal para no pasar por alto el reconocimiento del hígado aumentado de tamaño (hepatomegalia). (1)
 - Solicite al paciente que respire con la boca abierta y profundamente. Sostenga una presión firme durante la inspiración; al final de ésta haga movimientos de presión suave con los dedos; trate de sentir el borde hepático que “rueda” bajo sus dedos. Durante la espiración movilice la mano un poco más arriba en dirección al hipocondrio derecho. (1)
 - Repita esta técnica, hasta llegar al reborde costal o hasta palpar el borde del hígado. (1)
- b. Maniobra del enganche: (1)
- Ubíquese y mire hacia los pies del paciente dándole la espalda. (1)
 - Aplique las dos manos sobre la parrilla costal derecha del paciente y doble las falanges distales sobre el reborde costal tratando de penetrar en el hipocondrio. (1)
 - Pida al paciente que inspire profundamente y espere la sensación del borde hepático que choca contra sus dedos. Repita el procedimiento varias veces. (1)



Fuente: elaboración propia.

Manual de enfermería para la valoración física del adulto

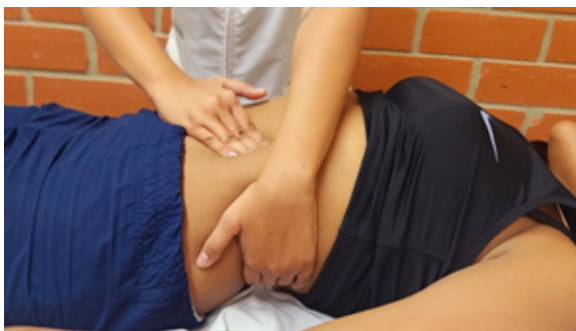Hallazgos normales: durante la palpación del hígado en un adulto, lo normal es no sentir su borde debido a que el hígado es muy blando, y su borde agudo y delgado. Es posible palpar en condiciones normales, el borde hepático en: (1)

- Niños menores de 5 años.
- Mujeres y hombres delgados.
- En el epigastrio donde está desnudo.
- Ptosis (alteración en el mecanismo de sostén) y descenso hepático (por crecimiento de otro órgano).

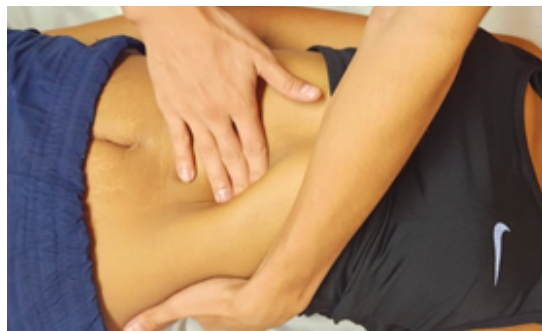Cuando en condiciones normales el hígado se palpa, mide unos 2 o 3 cm desde el reborde costal, su superficie es lisa y su borde regular y blando. (1)

Describa cómo se realiza la palpación del bazo utilizando la maniobra bimanual, la maniobra del enganche y la maniobra de Schuster y cuáles son los hallazgos normales en la palpación del bazo. (1)

- a. Maniobra bimanual: coloque en decúbito supino al paciente y con el abdomen desnudo, ubíquese al lado derecho del paciente y realice lo siguiente: (1)
 - Pase su brazo izquierdo por delante del paciente y ligeramente inclinado sobre él, coloque la palma de su mano izquierda en su región lumbar izquierda. Empuje hacia adelante, igual que lo hizo para el hígado y sostenga esta presión durante la palpación. (1)
 - Palpe con la palma de la mano derecha sobre el mesogastrio, en dirección hacia el hipocondrio izquierdo, empiece lejos del reborde costal. (1)
 - Palpe, como se describió para el hígado, mientras que el paciente respira profundamente, hasta llegar al reborde costal o palpar el polo inferior del bazo que toca los pulpejos de los dedos. (1)

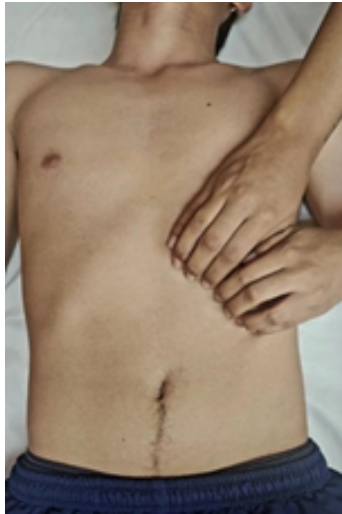

Fuente: elaboración propia.



Fuente: elaboración propia.

- b. Maniobra del enganche: la maniobra es idéntica a la descrita para el hígado, sólo que el evaluador se sitúa al lado izquierdo del paciente. (1)



Fuente: elaboración propia.

- c. Maniobra de Schuster: Se utiliza para ampliar la sensibilidad de la palpación del bazo, ya que favorece la caída del bazo hacia la mano del examinador. Se debe realizar lo siguiente: (1)
- El paciente debe acostarse decúbito lateral derecho, flexionando la cadera y rodilla izquierda y extendiendo la extremidad inferior derecha. Debe colocar su miembro superior izquierdo detrás de su cabeza. (1)



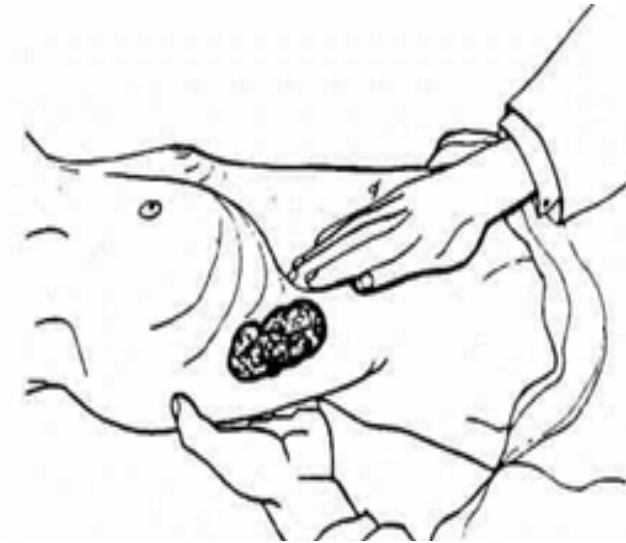
Fuente: elaboración propia.

- Ponga la palma de la mano izquierda sobre la parrilla costal izquierda del paciente y la palma de la mano derecha sobre el hipocondrio dirigida hacia el reborde costal. (1)
- Realice una palpación bimanual. (1)

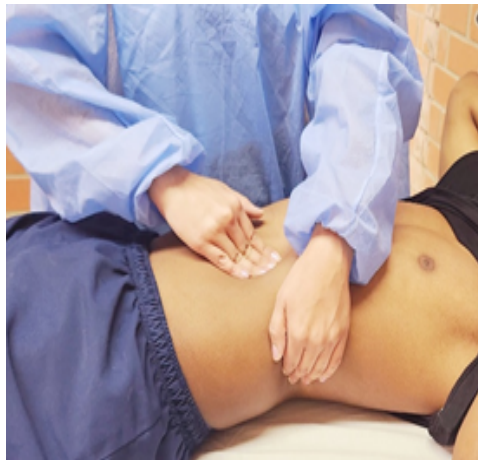Hallazgos normales: el bazo no se palpa normalmente, salvo raras excepciones: descenso y ptosis esplénica. El descenso esplénico se refiere al desplazamiento en sentido caudal de un bazo normalmente ubicado, causado por el crecimiento de otra víscera que lo empuja; la ptosis o caída del bazo, simplemente es la movilización del mismo en la posición de decúbito lateral debido a que sus mecanismos de sostén son laxos y estirados. El aumento del tamaño del bazo se llama esplenomegalia y corresponde a un bazo palpable, no ptosado ni descendido. El bazo debe estar aumentado al menos tres veces su tamaño normal para ser palpable en el reborde costal. (1)

Describa cómo se realiza la palpación de los riñones utilizando la maniobra bimanual y cuáles son los hallazgos normales en la palpación de estos. (1)

- a. Maniobra bimanual: con el paciente en decúbito dorsal ejecute lo siguiente: (1)
 - Realice una palpación bimanual como para el hígado, coloque la mano que palpa (derecha/dominante) en cada uno de los flancos. (1)
 - En tanto que el paciente respira, aumente la presión entre las dos manos, trate de unir ambas manos durante la espiración y sostenga la presión durante la inspiración. (1)
 - Debe intentar sentir el polo inferior del riñón que “escurre” entre los dedos. (1)



Fuente: Muniagurria AJ, Baravalle E. Semiología Médica. Examen físico abdomen normal.
Recuperado de: <https://www.semiologiaclinica.com/index.php/articlecontainer/examenfisico/102-examen-fisico-de-abdomen-normal> [5/02/2024]

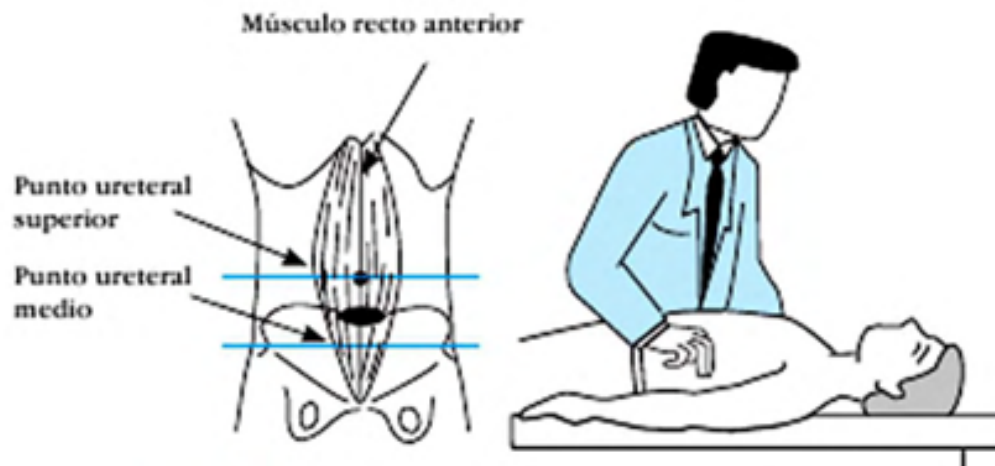


Fuente: elaboración propia.

Hallazgos normales: lo normal es que los riñones no sean palpables. Ocasionalmente en pacientes muy delgados, con abdomen muy blando (relajado) y en inspiración profunda pudieran palparse como una víscera que escapa entre los dedos (solo el polo inferior). (1)

Describe cómo se realiza la palpación de los puntos ureterales y cuáles son los hallazgos normales en la palpación de estos. (1)

Los uréteres discurren en el espacio retroperitoneal a los lados de la columna. Los puntos ureterales son representación topográfica de los uréteres y se ubican de la siguiente forma: (1)



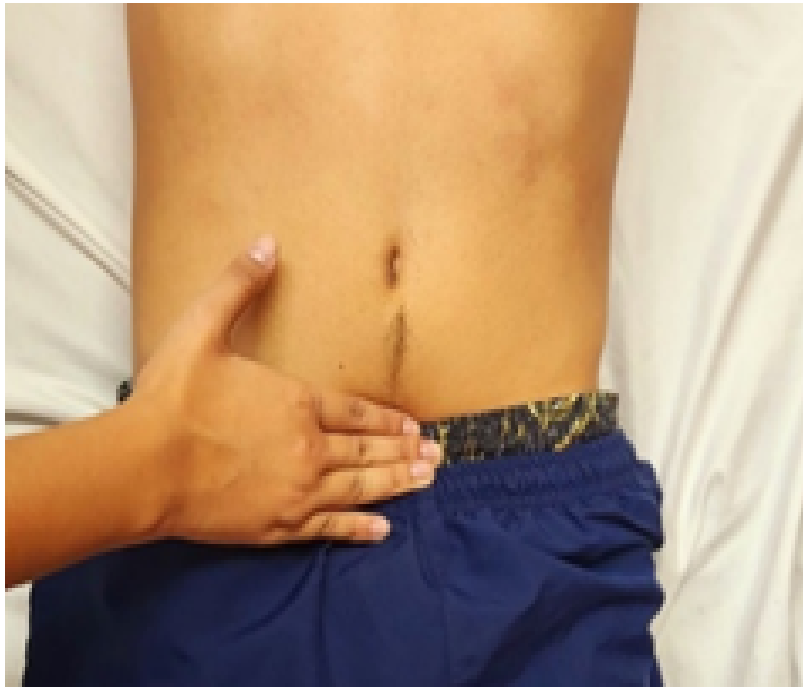Fuente: Uribe-Mesa AL. Manual para el examen físico del normal y métodos de exploración. Corporación para investigaciones biológicas CIB. 5ª ed. Medellín; 2020. p. 209.

- a. Punto ureteral superior: intersección del borde externo del recto abdominal con una línea horizontal por el ombligo. Corresponde a la unión uretero-pélvica. (1)
- b. Punto ureteral medio: intersección del borde externo del recto abdominal con una línea horizontal por las espinas ilíacas anterosuperiores. Corresponde al sitio donde el uréter cruza los vasos ilíacos antes de entrar a la pelvis. (1)
- c. Punto ureteral inferior: no tiene proyección en la pared abdominal. Se localiza dentro de la pelvis. Corresponde a la unión uretero-vesical. Se busca mediante el tacto vaginal o rectal. (1)

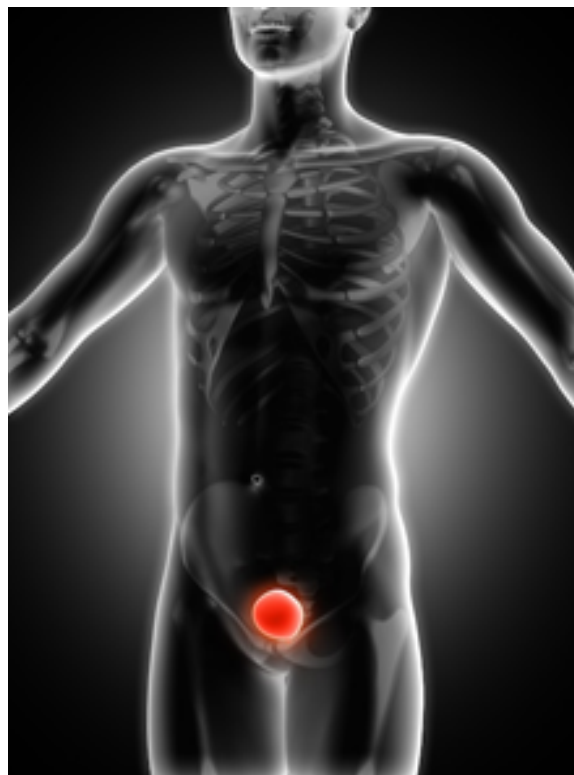Se palpan con una presión digital con los pulpejos del segundo y tercer dedo en dichos puntos. Normalmente no se palpa nada y no es doloroso. Solo en casos patológicos de inflamación o de obstrucción por cálculos, su palpación evidencia dolor. (1)

Describe cómo se realiza la palpación de la vejiga y cuáles son los hallazgos normales. (1)

La vejiga es un órgano hipogástrico situado inmediatamente por detrás del pubis. Para su palpación se utiliza una maniobra unimanual, aplicar la mano que examina por encima del pubis, superficialmente primero y profundo después. Normalmente no se palpa nada cuando la vejiga está vacía y se siente como una masa blanda, redondeada, de convexidad superior y genera deseo de orinar urgente, cuando está muy llena (globo vesical). (1)



Fuente: elaboración propia.

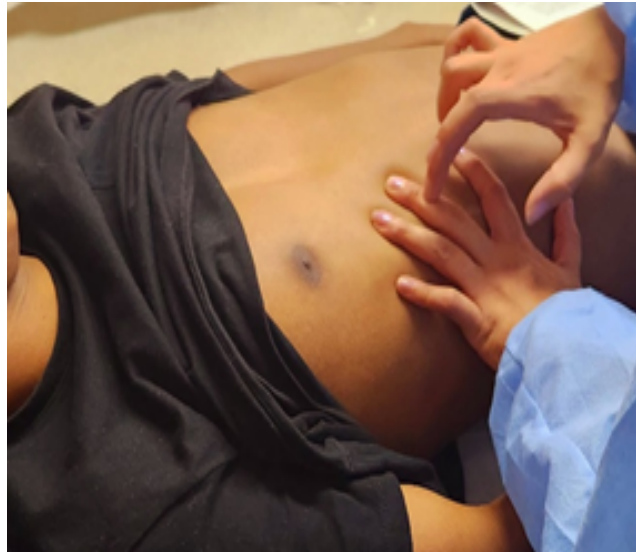

Fuente: <https://www.freepik.es/search?format=search&query=vejiga> [5/08/24]

Describe las notas normales que se obtienen al percutir el abdomen y explique a qué corresponde cada una.

La percusión se utiliza en la valoración abdominal para definir el tamaño de órganos sólidos (hígado, bazo), órganos con contenido gaseoso (estómago, colón) o contenido líquido (vejiga con orina) y estados patológicos como masas, líquido libre abdominal (ascitis), entre otros. (1)

a. Hígado:



Fuente: elaboración propia.

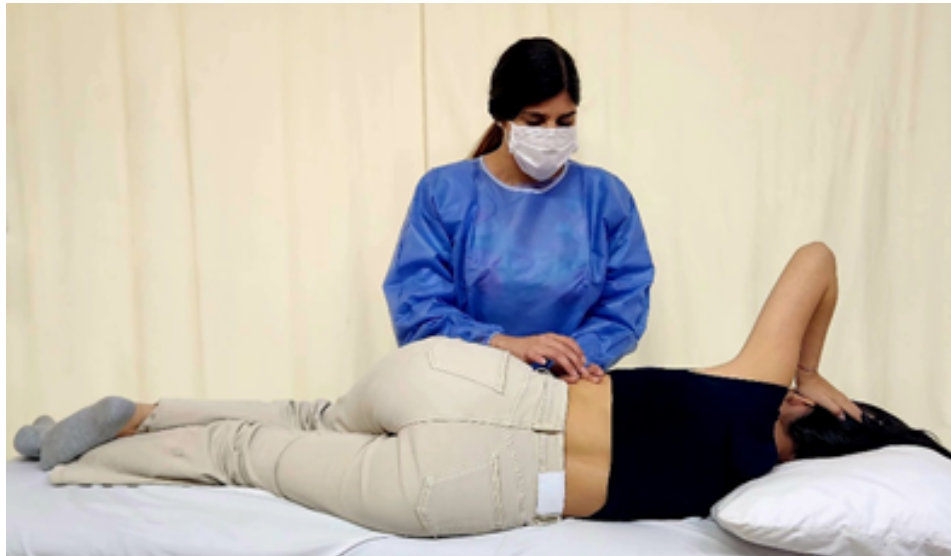Con el paciente en decúbito supino y respirando tranquilamente, percuta sobre la línea medioclavicular (LMC) de arriba a abajo, empezando en el segundo o tercer espacio intercostal derecho. El borde superior del hígado queda señalado por el punto donde la sonoridad (resonancia) pulmonar cambia a submatidez. La submatidez corresponde al ruido escuchado en la interposición del lóbulo inferior del pulmón con la parte superior del hígado, permitida gracias a la forma de cúpula del diafragma. Normalmente corresponde al cuarto o quinto espacio intercostal con LMC. (1)

El borde inferior del hígado lo avisa el cambio de la nota de percusión mate a timpánica, dada ésta por una víscera con contenido gaseoso: colón. No es raro que se aprecien notas no tan timpánicas, depende de cuánto contenido sólido o gas conserve el colón en ese instante. El borde inferior del hígado habitualmente está en el reborde costal/LMC. (1)

b. Bazo:

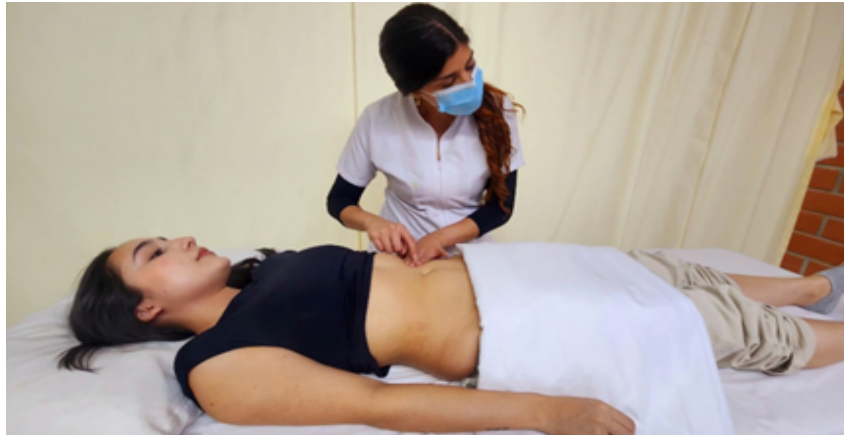El bazo es un órgano sólido cuya proyección topográfica es noveno y décimo espacio intercostal con línea axilar media izquierda. A pesar de su contacto con la pared del tórax, por la interposición del pulmón y por la laxitud de los ligamentos que lo sostienen, que permiten que el “bazo” caiga en la posición de decúbito lateral para el examen, normalmente no se puede evidenciar por la percusión. Se debe proceder de la siguiente manera (1):

Con el paciente en decúbito lateral derecho o en decúbito supino con el miembro superior izquierdo abducido percute sobre la línea axilar media (LAM) de arriba a abajo hasta llegar al reborde costal. Escuche atentamente cuando percute sobre los espacios noveno y décimo. Normalmente no hay variación en la sonoridad pulmonar. Si detecta cambio como matidez o submatidez, sospeche crecimiento del bazo (esplenomegalia). (1)

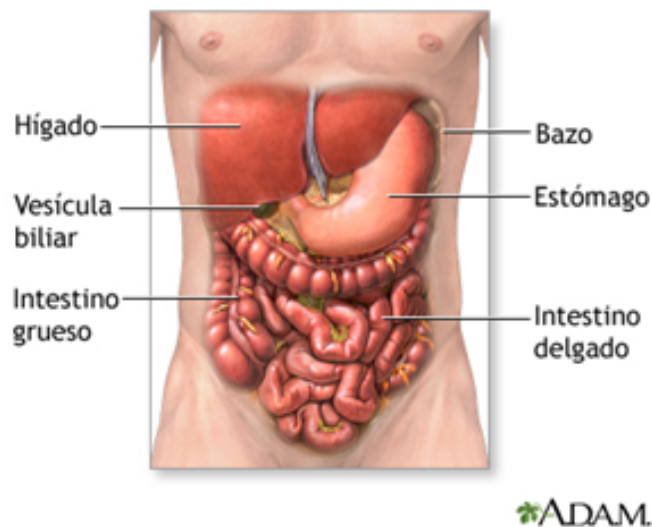

Fuente: elaboración propia.

- c. Estómago: es una víscera hueca cuyo contenido varía según su estado de ayuno o postingesta, el cual puede ser aire deglutido o sólido y líquido por ingesta de alimentos. Su nota característica de percusión es el timpanismo, se proyecta topográficamente en el hipocondrio izquierdo como un área de límites variables (espacio de Traube) dado por su contenido aéreo. Con el paciente en decúbito supino y una respiración tranquila percute en forma ordenada sobre el hipocondrio izquierdo y trate de delimitar la zona de timpanismo. (1)

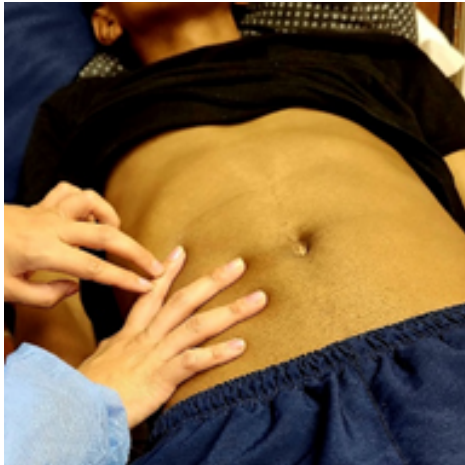

Fuente: elaboración propia.

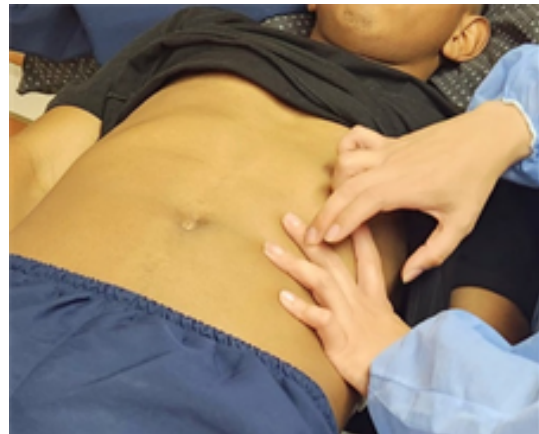

Fuente: MedlinePlus en español [Internet]. Bethesda (MD): Biblioteca Nacional de Medicina (EE. UU.); Exploración quirúrgica del abdomen Serie Anatomía normal. [Revisado 31/3/24]; consulta 07 nov 24]. Disponible en: https://medlineplus.gov/spanish/ency/esp_presentations/100049_1.htm

- d. Colon: el colon y el estómago, órganos cuyo contenido generalmente es gaseoso, son los causantes del timpanismo que se genera a la percusión de la superficie del abdomen. Esta nota puede variar según la mezcla sólido, líquido y gas en un momento determinado. Para la percusión del colon se debe seguir un orden, se sugiere iniciar en fosa iliaca derecha y terminar en mesogastrio. (1)



Fuente: elaboración propia.

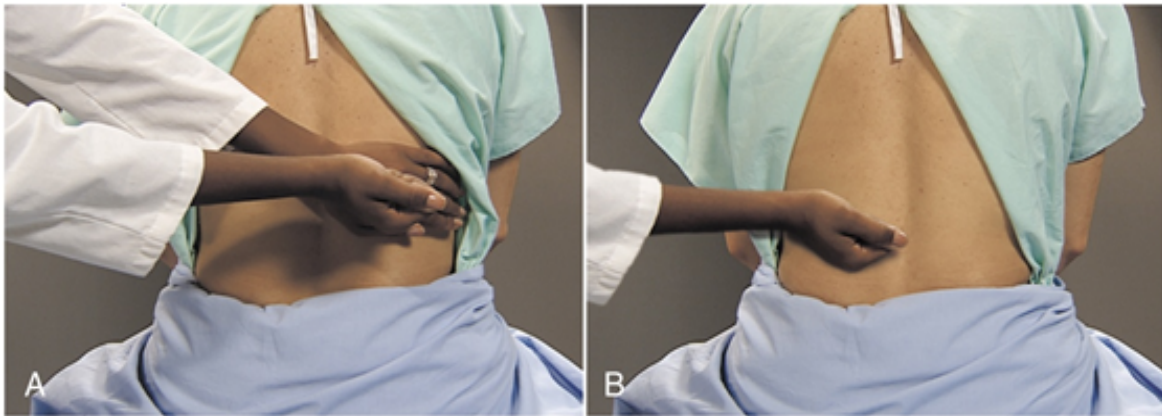


Fuente: elaboración propia.

¿Cómo se realiza la puñopercusión de los ángulos costovertebrales derecho e izquierdo para detectar dolor renal? y ¿cuáles son las posibles causas cuando la puñopercusión renal es dolorosa?

Para realizar la puñopercusión de los ángulos costovertebrales el paciente debe estar sentado. La maniobra se puede realizar de manera indirecta colocando la palma de la mano sobre el ángulo costovertebral a evaluar (derecho o izquierdo) y golpeando la mano con la superficie cubital del puño de la otra mano. Otra manera de hacerlo es empleando la puñopercusión directa con el puño sobre los dos ángulos costovertebrales. El paciente debe apreciar el golpe como sordo, sin sensación dolorosa. Siempre debe evaluarse la puñopercusión en ambos ángulos costovertebrales. (2)

El dolor en el ángulo costovertebral puede deberse a pielonefritis (infección del riñón y de la pelvis renal), hidronefrosis (dilatación de la pelvis y de los cálices renales por obstrucción del flujo de orina en cualquier lugar, desde el meato uretral hasta los riñones), entre otras causas. (2)



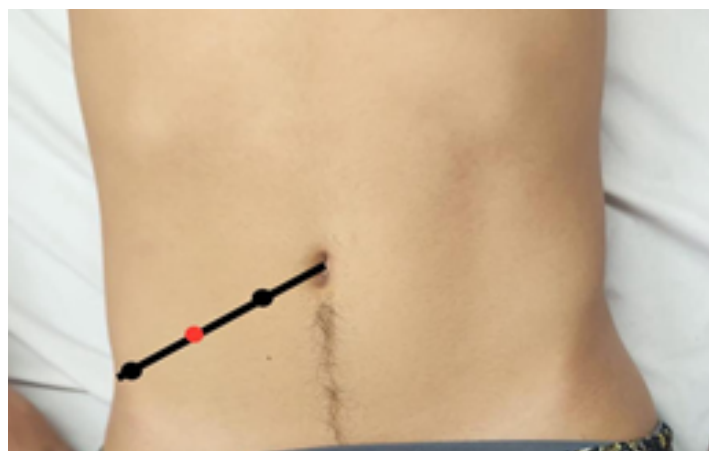
A. Percusión indirecta

B. Percusión directa

Fuente: Ball JW, Dains JE, Flynn J, Solomon BS, Stewart RW. Manual Seidel de Exploración física. 10ª edición. España: Elsevier; 2023. p. 403-47.

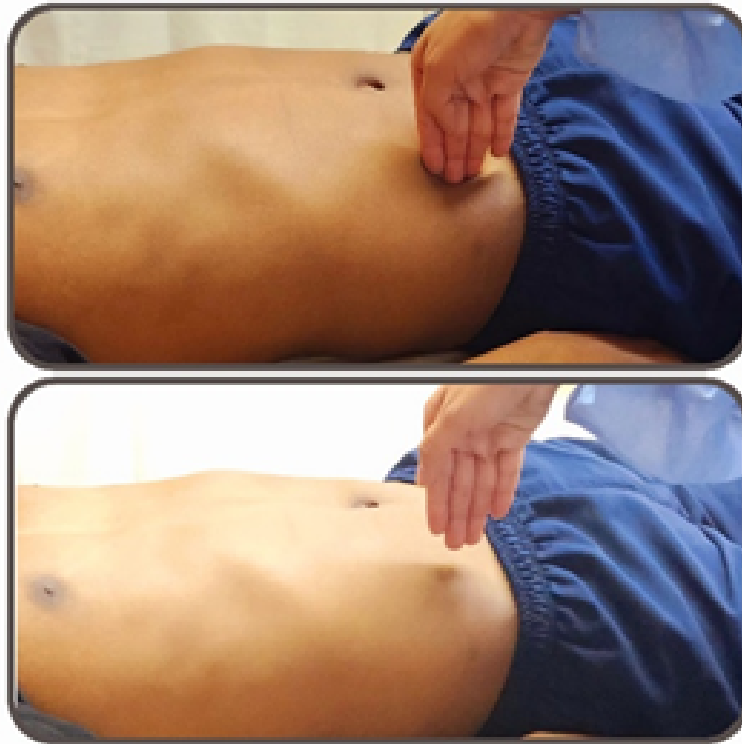Describe en qué consisten los siguientes signos semiológicos abdominales y las patologías asociadas:

- a. Signo de McBurney: dolor de rebote a la palpación y dolor súbito cuando se palpa el punto de McBurney (2). El punto de McBurney corresponde a la proyección topográfica del apéndice en la pared abdominal de la fosa ilíaca derecha, es un punto localizado en la unión de los dos tercios (2/3) internos con el tercio (1/3) externo de la línea que une al ombligo con la espina iliaca anterosuperior derecha (1). La enfermedad asociada a este signo es la apendicitis (2).



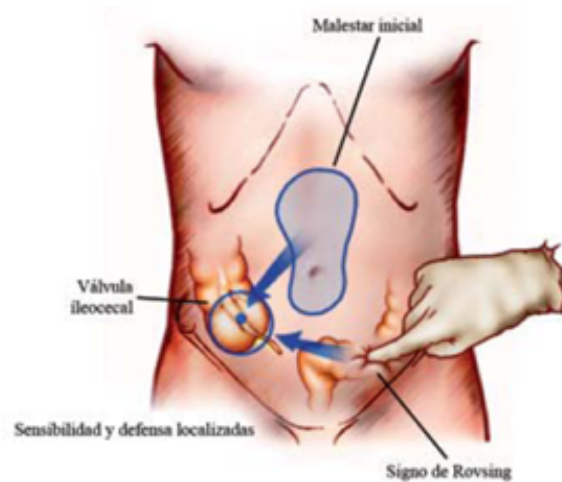
Fuente: elaboración propia. (punto de McBurney)

- b. Signo de Blumberg: dolor de rebote a la palpación. Se identifica manteniendo la mano con un ángulo de 90 grados respecto al abdomen con los dedos extendidos, apriete suave y profundamente en una región alejada de la zona de la molestia abdominal. Retire rápidamente la mano y los dedos. La vuelta a su posición, o “rebote” de las estructuras que habían estado comprimidas por los dedos produce un dolor súbito y pulsátil en la zona de la inflamación peritoneal (signo de Blumberg positivo). La maniobra para detectar dolor de rebote a la palpación se debe realizar al final de la exploración, porque una respuesta positiva produce dolor y espasmo muscular, que pueden interferir en cualquier exploración posterior. La enfermedad asociada a este signo es la irritación peritoneal, apendicitis. (2)



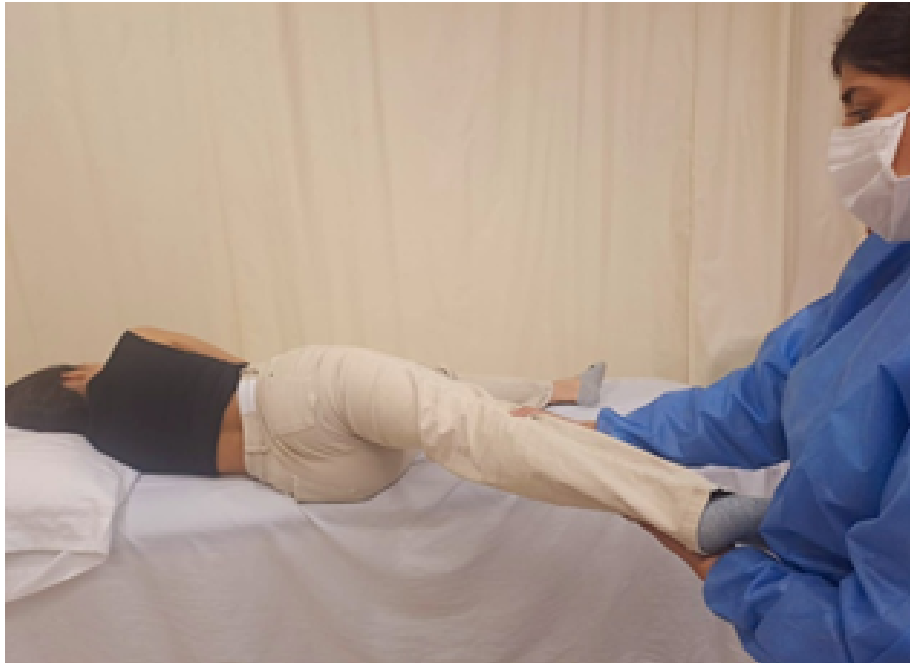Fuente: elaboración propia.

- c. Signo de Rovsing: dolor en el cuadrante inferior derecho del abdomen acrecentado por la palpación del cuadrante inferior izquierdo. La enfermedad asociada a este signo es la irritación peritoneal, apendicitis. (2)



Fuente: Gómez-Fröde CX, Landa-Reyes R, Aguilar-Guzmán MA. (2021). Lesión inadvertida en vejiga secundaria a apendicectomía por laparoscopia. Análisis crítico de casos clínicos. Revista de la Facultad de Medicina (México), 64(2), 48-59. Epub 06 de julio de 2021. <https://doi.org/10.22201/fm.24484865e.2021.64.2.08>

- d. Signo del Psoas: pida al paciente que se acueste en decúbito supino y después coloque la mano sobre la parte inferior del muslo derecho. Indíquele que eleve la pierna derecha, flexionando la cadera, mientras usted empuja hacia abajo. Una técnica alternativa es colocar al paciente sobre el costado izquierdo y pedirle que eleve la pierna derecha respecto a la cadera mientras usted la aprieta hacia abajo. Una tercera técnica es hiperextender la pierna derecha llevándola hacia atrás con el paciente en decúbito lateral izquierdo. Se considera que el dolor con cualquiera de estas técnicas es un signo del psoas positivo e indica irritación del músculo iliopsoas. La enfermedad asociada a este signo es la apendicitis. (2)



Fuente: elaboración propia.



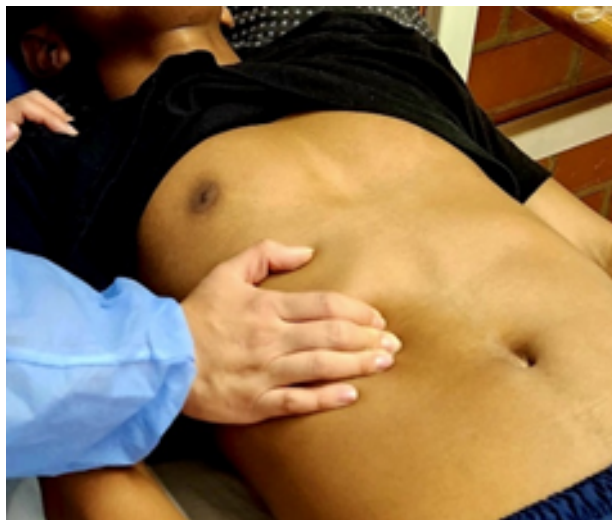Fuente: elaboración propia.

- e. Signo de Markle (golpe de los talones): el paciente de pie con las rodillas rectas, después se pone de puntillas, se relaja y permite que los talones golpeen el suelo, lo que retumba en todo el cuerpo. Esta acción producirá dolor abdominal si es positiva. La enfermedad asociada a este signo es la irritación peritoneal, apendicitis. (2)



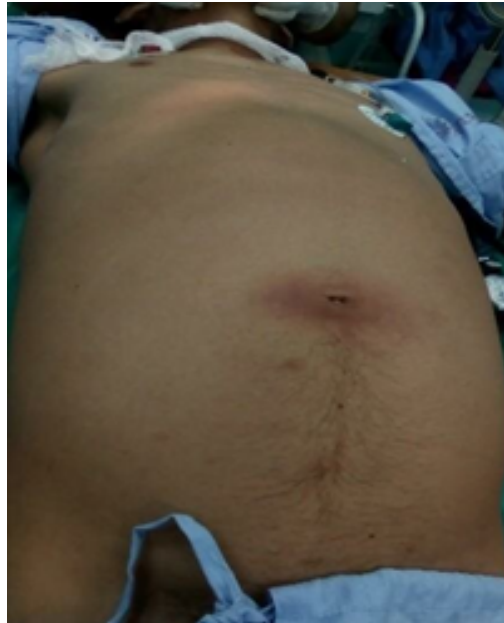Fuente: elaboración propia.

- f. Signo de Murphy: detención súbita de la inspiración al palpar la vesícula biliar. La enfermedad asociada a este signo es la colecistitis. (2)



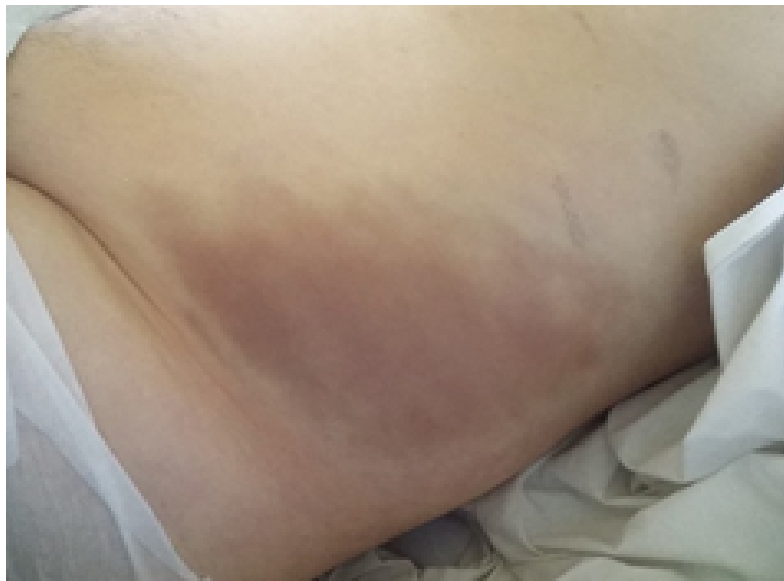Fuente: elaboración propia.

- g. Signo de Cullen: equimosis periumbilical. Sugiere hemoperitoneo, pancreatitis y gestación ectópica. (2)



Fuente: Piñón-García K, Almeida-Esquivel Y, Daniel-Alejandro DT. Procedimiento anestésico-quirúrgico en un adulto con esplenomegalia por linfoma primario de bazo. ResearchGate (Feb 2023). Disponible en: https://www.researchgate.net/figure/Abdomen-globuloso-con-signo-de-Cullen_fig1_373395397[1/Agosto/2024]

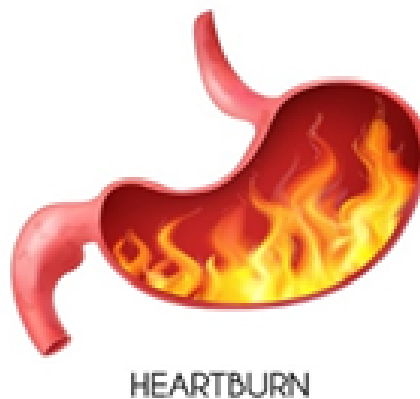- h. Signo de Grey-Turner: equimosis en los flancos. Sugiere hemoperitoneo o pancreatitis. (2)



Fuente: Partillos-Tomé A, Marcilla-Córdoba F, Comín-Orce A. Sociedad Andaluza de Patología Digestiva. Signo de Grey Turner en la pancreatitis aguda. Abril 2020. vol 43. Disponible en: <https://www.sapd.es/rapd/2020/43/2/08>. [1/Agosto/2024]

Defina los siguientes términos:

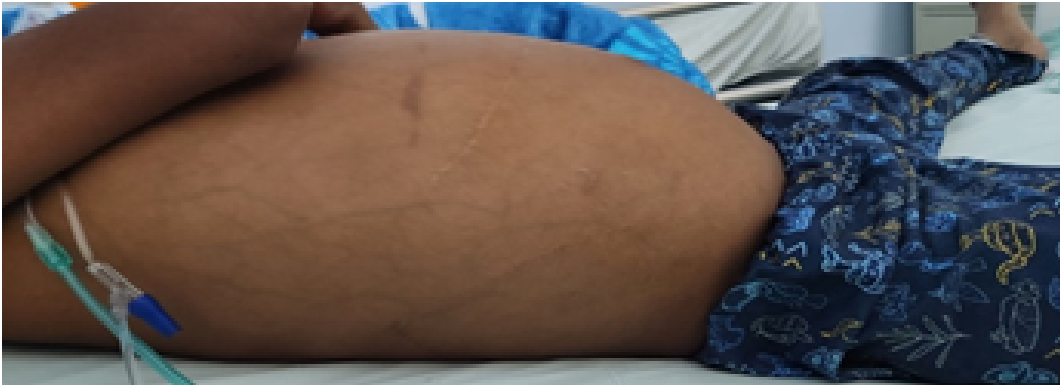- a. Odinofagia: sensación intensa de dolor urente asociada a la deglución, causada por la irritación de la mucosa o por una alteración muscular del esófago. (3)
- b. Disfagia: dificultad para deglutir, normalmente asociada a procesos obstructivos o motores del esófago. Los pacientes con procesos obstructivos, como tumores esofágicos o anillo esofágico inferior, son incapaces de deglutir sólidos, aunque pueden tolerar líquidos. Las personas con procesos motores son incapaces de tragar sólidos o líquidos. (3)
- c. Polidipsia: sed excesiva característica de varios trastornos diferentes, como la diabetes mellitus, diabetes insípida y diabetes insípida nefrogénica. La poliuria, que es producida por diversas formas de alteración renal, también conduce a polidipsia. Este trastorno también puede tener un origen psicógeno. (3)
- d. Pirosis: sensación urente dolorosa en el esófago justo por debajo del esternón. Habitualmente está causada por el reflujo del contenido gástrico hacia el esófago, pero puede estar provocada por hiperacidez gástrica o por úlcera péptica. (3)



Fuente: https://www.freepik.es/vector-gratis/estomago-organo-interno-humano-realista-acidez-estomacal-ilustracion-vector-fondo-blanco_23182777.htm#query=GASTRITIS&position=0&from_view=search&track=sph&uuid=a9075a68-2d3a-482a-9817-d60202e2ab04

- e. Dispepsia: vago sentimiento de molestia en el epigastrio, que se nota después de comer. Se tiene una sensación desagradable de plenitud, pirosis, flatulencia y náuseas. La dispepsia no se considera una alteración diferenciada, pero puede ser signo de una afección intestinal subyacente. (3)

- f. Ascitis: acumulación anómala de líquido intraperitoneal que contiene grandes cantidades de proteínas y de electrolitos. Esta alteración puede acompañarse de distensión abdominal generalizada, hemodilución, edema o disminución de la producción de orina. La ascitis es una complicación de la cirrosis, la insuficiencia cardíaca congestiva, las nefrosis, las neoplasias malignas, las peritonitis y de diversas enfermedades micóticas y parasitarias. (3)




Fuente: elaboración propia.

- g. Hematoquecia: salida de sangre roja a través del recto. Normalmente se produce por una hemorragia en el colon o en el recto, pero puede ser el resultado de una hemorragia en tramos superiores del tracto digestivo. Entre las causas de hematoquecia se encuentran el cáncer, la colitis y las úlceras. (3)



Fuente: elaboración propia.



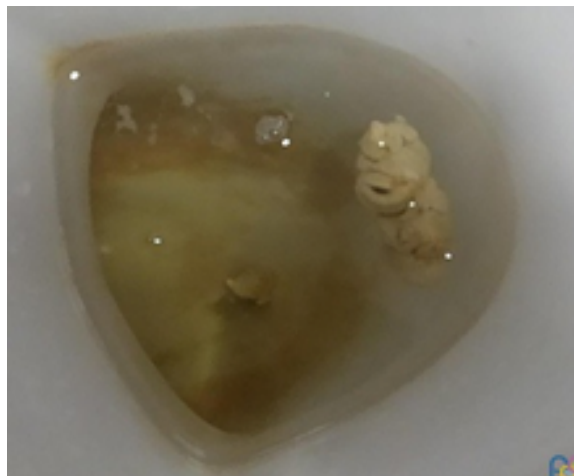Fuente: elaboración propia.

- h. Melenas: heces negras, como alquitrán, patológicas, que contienen sangre digerida y tienen un olor característico. Normalmente se producen como consecuencia de un sangrado del tracto gastrointestinal superior, y con frecuencia son un signo de úlcera péptica o de alteración del intestino delgado. (3)



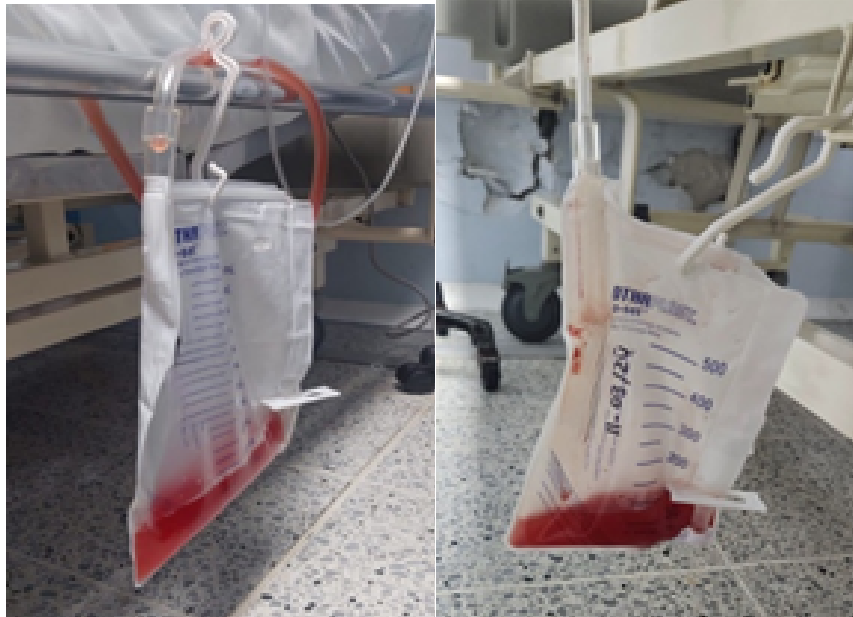Fuente: elaboración propia.

- i. Acolia: heces muy claras por la ausencia de pigmentos derivados de la bilirrubina (7). Ausencia o disminución de la secreción biliar. Cualquier estado en el que está suprimido el flujo de bilis al intestino delgado (3).



Fuente: Molina-Herranz D, Moreno-Sánchez A, Romagosa-Sánchez-Monge I, Salinas-Salvador B, Carmen-Marcén G, Bardella-Gil C. Deposiciones blancas en ausencia de patología hepatobiliar. Rev Pediatr Aten Primaria. Supl. 2022;(31): [en prensa]. Vol. 24 - Num. 31. Recuperado de: <https://pap.es/articulo/13545/deposiciones-blancas-en-ausencia-de-patologia-hepatobiliar> 5/02/24

- j. Disuria: micción dolorosa, normalmente debida a una infección bacteriana, a inflamación o a obstrucción del tracto urinario. El examen de laboratorio puede revelar la existencia de sangre, bacterias o leucocitos en la orina. (3)
- k. Hematuria: presencia anormal de sangre en la orina. La hematuria es un síntoma de muchas enfermedades renales y de alteraciones del aparato genitourinario. (3)



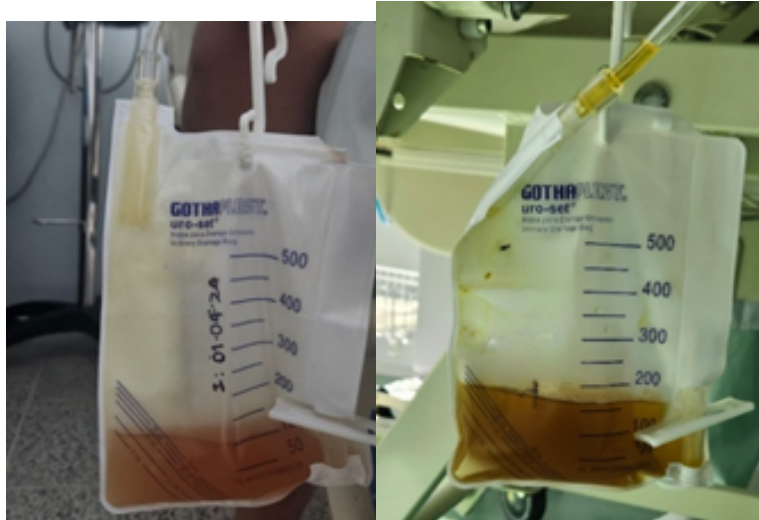Fuente: elaboración propia.

- l. Piuria: presencia de un excesivo número de leucocitos en la orina, por lo general más de cuatro leucocitos por campo de gran aumento. Es habitualmente un signo de infección de las vías urinarias, pero puede reflejar inflamación por causas químicas o radiación. La piuria bacteriana suele estar causada por infección de la vejiga y de la uretra. (3)



Fuente: elaboración propia.

- m. Coluria: orina de color muy oscuro por la presencia de bilirrubina en la orina. (7)



Fuente: elaboración propia.

- n. Polaquiuria: síntoma urinario que se caracteriza por micción frecuente y de escaso volumen. Es característica de los cuadros obstructivos del tramo común inferior (el ejemplo más característico sería el prostatismo) y de los cuadros irritativos vesicales (como la infección urinaria). (7)
- o. Tenesmo: espasmo persistente e ineficaz del recto o de la vejiga, acompañado de deseo de defecar u orinar. (3)

- p. Nicturia: micción nocturna, especialmente cuando es excesiva. Puede ser un síntoma de enfermedad renal o prostática, o de obstrucción vesical. También aparece en ausencia de enfermedad en personas que beben una cantidad excesiva de líquidos, especialmente alcohol o café, antes de acostarse, o en personas mayores con exceso de líquido corporal que se moviliza cuando están acostados. (3)
- q. Oliguria: disminución de la capacidad para formar y eliminar orina, de forma que los productos finales del metabolismo no se pueden excretar de forma eficaz. Generalmente es causada por desequilibrio hídrico (que causa alteración del flujo sanguíneo hacia los riñones (8)) y electrolítico, lesiones renales u obstrucción de las vías urinarias (3). La oliguria es la producción baja de orina, menor a 30 mL por hora en un adulto (8) o menor de 400 mL/día (5).
En relación al gasto urinario la oliguria es la diuresis media horaria < 0.5 mL/kg/hora. (6)
- r. Anuria: producción de un volumen de orina inferior a 100 mL por día (3)(5). La anuria puede deberse a insuficiencia o disfunción renal, a un descenso de la presión sanguínea por debajo de los valores necesarios para mantener la presión de filtración renal o bien a una obstrucción de las vías urinarias. En la insuficiencia renal aguda se produce una rápida disminución de la producción de orina que acaba produciendo anuria y uremia. (3)
- s. Poliuria: excreción de una cantidad anormalmente elevada de orina. Algunas de las causas de poliuria son la diabetes insípida, la diabetes mellitus, los diuréticos, la ingesta exagerada de líquidos y la hipercalcemia (3).
La poliuria es la eliminación mayor o equivalente a 40 a 50 mL/kg/día (4), en otras palabras, con un gasto urinario mayor o equivalente a 1.6- 2 mL/kg/hora. Para términos prácticos: La poliuria es el gasto urinario > 2 mL/kg/hora.

¿Qué es el gasto urinario, cómo se calcula y cuál es su importancia?

Para comprender cuanta es la cantidad de orina que debe eliminar una persona en condiciones normales, es importante tener en cuenta el gasto urinario, entendido como la cantidad de orina por kg de peso corporal que produce una persona en un periodo de tiempo determinado.

Para calcular el gasto urinario del paciente, también llamado diuresis media horaria, se deben tener tres datos: el volumen urinario del paciente recolectado mínimo en una hora (usualmente el paciente tiene sonda uretral para facilitar la recolección de la orina), el peso en kg y el número de horas en las cuales se cuantifico la orina. Con estos datos se desarrolla la siguiente fórmula:

Gasto urinario: Volumen urinario en mL/ Peso del paciente (Kg)/ Horas de cuantificación (6)

El gasto urinario es muy importante en la valoración de los pacientes por cuanto es un índice funcional (funcionamiento de los riñones) y biomarcador de lesión tubular, que se convierte en una señal de alarma que permite detectar tempranamente alteraciones orgánicas y de esta forma realizar intervenciones oportunas para favorecer el pronóstico de los pacientes. (6)

El gasto urinario en un adulto en condiciones normales, es de 0.5 a 2 mL/kg/hora, esto quiere decir que su volumen urinario es de al menos 30 mL/h o aproximadamente entre 500 a 2400 mL en 24 horas.

REFERENCIAS BIBLIOGRÁFICAS

1. Uribe-Mesa AL. Manual para el examen físico del normal y métodos de exploración. Corporación para investigaciones biológicas CIB. 5ª ed. Medellín; 2020. p. 197- 218.
2. Ball JW, Dains JE, Flynn J, Solomon BS, Stewart RW. Manual Seidel de Exploración física. 10ª ed. España: Elsevier; 2023. p. 403-47.
3. Diccionario Mosby Pocket de Medicina, Enfermería y Ciencias de la Salud. 6ª ed. España: Elsevier, 2010.
4. Ramírez-Rayón EM, López-Velásquez DF, Adame-Aguilera MA, García-Jiménez FJ, Guadarrama-Quintana JF, Blancas-Cervantes JM. Síndrome poliuria-polidipsia: de la clínica al diagnóstico (ensayo de prueba de privación de agua). Med Int Méx. 2021; 37(1): 16-24. <https://doi.org/10.24245/mim.v37i1.3556>
5. Gaínza de los Ríos Francisco J. Insuficiencia Renal Aguda. En: Lorenzo V, López-Gómez JM (Eds). Nefrología al día. ISSN: 2659- 2606. Disponible en: <https://www.nefrologiaaldia.org/317> (Acceso 21 de noviembre de 2024)
6. Vicente-Hernández B, Pérez-Beltrán CF, Rodríguez-Weber F, Díaz-Green EJ. Lesión renal aguda en pacientes sometidos a apendicectomía. Med Int Méx. 2017 mar; 33(2): 151-158.
7. Clínica Universidad de Navarra. (Acceso 21 de noviembre de 2024).

Diccionario médico. Disponible en: <https://www.cun.es/diccionario-medico>

8. Kozier B, Erb G, Berman A, Snyder S. Fundamentos de Enfermería. Conceptos, proceso y práctica. 9ª edición. Vol. 1. Madrid, España: Pearson Educación S.A.; 2013. p.1310.
9. Potter PA, Perry AG, Stockert PA, Hall A. Fundamentos de Enfermería. 11a ed. España: Elsevier; 2023. p. 551-625.

CAPÍTULO 9

VALORACIÓN DE ENFERMERÍA DEL SISTEMA NERVIOSO

El sistema nervioso central es como una computadora compleja que obtiene información permanente de todos los sistemas corporales, los conecta, controla y mantiene sus funciones, regulándolos en cierta medida.

Este sistema es responsable de muchas funciones, incluyendo la iniciación y la coordinación del movimiento, la recepción y la percepción de los estímulos sensitivos, la organización de los procesos de pensamiento, el control del habla y el almacenamiento de la memoria. (2)

Existe una integración estrecha entre el sistema nervioso y todos los demás sistemas orgánicos. Por ejemplo, la producción de orina se basa en parte en la adecuación del flujo sanguíneo a los riñones y en el control neural que afecta al tamaño de las arteriolas que suministran sangre a los riñones (2).

Una valoración completa de la función neurológica requiere de tiempo y atención a los detalles. Por eficiencia, se deben integrar las mediciones neurológicas con otras partes de la exploración física. Por ejemplo, se debe examinar la función del nervio craneal mientras se explora la cabeza y el cuello. Se debe observar el estado mental y emocional durante la entrevista inicial. (2)

Hay que tener en cuenta variables al decidir la extensión de la exploración neurológica. El estado de conciencia del paciente influye en su capacidad para seguir las instrucciones. El estado físico general influye en la tolerancia a la valoración. La enfermedad principal de un paciente también ayuda a determinar la necesidad de una valoración neurológica exhaustiva. (2)

Para un enfoque sencillo, práctico y claro, el sistema nervioso puede considerarse que funciona por el siguiente esquema de tres partes, para su exploración clínica (1):

- Sensibilidad: se refiere a todas las vías que el organismo tiene diseñadas para captar la información desde el exterior. Incluso desde nuestro interior. (1)

- Conciencia: allí se realiza la integración de toda la información que se recibe y se articula la respuesta más adecuada al estímulo. (1)
- Sistema motor: lleva la respuesta a todos los sitios del cuerpo que van a estar implicados en la acción que se debe emitir. (1)

Para el abordaje de los tres componentes de este esquema, debemos evaluar en cada nivel lo siguiente: (1)

1. Estado mental
 - Nivel de conciencia
 - Orientación
 - Lenguaje
 - Memoria
 - Cálculo
 - Juicio
2. Sistema motor
 - Pares craneanos
 - Fuerza muscular y tono
 - Coordinación y marcha
 - Reflejos
3. Sensibilidad
 - Superficial
 - Profunda
 - Discriminativa

La valoración del sistema nervioso es muy importante para determinar el estado de salud de una persona, por lo que es fundamental que el profesional de enfermería aprenda a realizar la valoración de este sistema para identificar las necesidades o problemas de salud reales o potenciales del individuo para planear y ejecutar las intervenciones que lleven a la solución o a la disminución del impacto negativo que puedan tener sobre su estado de salud y calidad de vida.

CONTENIDO

En este capítulo se abordarán las siguientes temáticas:

- Valoración del estado mental: nivel de conciencia, escala de Glasgow, orientación, lenguaje, memoria, cálculo y juicio.
- Valoración del sistema motor: pares craneanos, fuerza muscular y tono, coordinación y marcha, reflejos.

Manual de enfermería para la valoración física del adulto

- Valoración de la sensibilidad: superficial, profunda y discriminativa.
- Terminología clave: disartria, afasia, anosmia, parosmia, anisocoria, ataxia, paresia, plejia, paraparesia, paraplejia, monoparesia, monoplejia, hemiparesia, hemiplejia, tetraparesia, tetraplejia, anestesia, hipoestesia, hiperestesia y parestesia.

EQUIPO PARA LA EXPLORACIÓN FÍSICA

Para la valoración del sistema nervioso se requieren los siguientes recursos:

- Camilla para el paciente.
- Bata para el paciente.
- Guantes desechables (limpios): opcional.
- Sustancias olorosas no irritantes (café, vainilla, etc.)
- Tabla optométrica (Carta de Snellen).
- Carta de Ishihara o carta con colores primarios y secundarios.
- Linterna para diagnóstico.
- Motas de algodón.
- Sustancias para valorar el gusto: sal, azúcar, sustancia amarga y ácida.
- Depresores de lengua (bajalenguas desechables).
- Martillo de percusión (reflejos).
- Diapasón.
- Compás.
- Alcohol antiséptico y torundas de algodón (para la desinfección de los diferentes insumos).

CONOCIMIENTOS CLAVES A PARTIR DE PREGUNTAS ORIENTADORAS

Considerando la valoración del sistema nervioso, a partir de un esquema de 3 componentes (mencionado en la introducción) se desarrollan las siguientes preguntas:

¿Cuáles son los niveles de conciencia y cuáles son las características de cada uno de ellos?

El nivel de conciencia se refiere al grado de conexión del paciente consigo mismo y con su medio ambiente. (1)

El nivel de conciencia de una persona existe a lo largo de un continuo desde el despertar completo, el estado de alerta y la cooperación hasta la falta de respuesta a cualquier forma de estímulo externo. Se debe hablar con el paciente, haciendo preguntas sobre acontecimientos relacionados con sus preocupaciones acerca de cualquier problema de salud. Un paciente plenamente consciente responde a las preguntas de forma rápida y expresa las ideas lógicamente. Con una disminución de la conciencia del paciente, hay que utilizar la escala de coma de Glasgow para una medición objetiva de la conciencia en una escala numérica. El paciente debe estar tan alerta como sea posible antes de la prueba. Hay que tener cuidado al usar la escala si el paciente tiene pérdidas sensoriales (p. ej., visión o audición). La escala de coma de Glasgow permite evaluar el estado neurológico del paciente a lo largo del tiempo. A mayor puntuación, mejor función neurológica del paciente. Hay que hacer preguntas breves y sencillas, como “¿Cómo se llama?”, “¿Dónde está?” y “¿Qué día es hoy?”. También se pide al paciente que siga órdenes sencillas como “mueva los dedos de los pies”. (2)

El grado de conciencia de un individuo se acostumbra a definirlo según los niveles que describen un continuo, desde el nivel de alerta máximo hasta el mínimo nivel del coma profundo (1):

- Alerta: es el máximo nivel de conciencia que corresponde al paciente sano.
- Confusión: la persona está desorientada, piensa y responde con lentitud. Hay deterioro de funciones intelectuales y alteración de la memoria reciente.
- Somnolencia: el paciente se mantiene dormido, pero al estimularlo se despierta y responde a las órdenes. Cuando el estímulo se suspende, se duerme de nuevo. (1)
- Estupor superficial: el paciente se mantiene dormido, pero se inquieta. Dice incoherencias. Ante los estímulos no se despierta, pero retira el estímulo doloroso defendiéndose adecuadamente. (1)
- Estupor profundo: el paciente se mantiene dormido, responde inadecuadamente al estímulo doloroso con movimientos incoordinados. Se conservan las funciones vegetativas como presión arterial, frecuencia cardíaca, respiración y temperatura. (1)
- Coma profundo: el paciente no tiene contacto con el medio, no responde a estímulos dolorosos. Se comienzan a alterar las funciones vegetativas como la presión arterial, respiración, frecuencia cardíaca, temperatura, sudoración, respuesta vasomotora (palidez, enrojecimiento). (1)

¿Cuáles parámetros valora la escala de Glasgow y cuáles son los puntajes que se asignan a cada uno de estos parámetros?

La Escala de Coma de Glasgow (en inglés: Glasgow Coma Scale (GCS)) es una escala de aplicación neurológica que facilita medir el nivel de conciencia de un individuo. Se ha universalizado el empleo de la GCS porque es objetiva, rápida, simple y permite tener un perfil clínico de la evolución del paciente. (3)

La escala de Glasgow supera la división de los niveles de conciencia valorando tres parámetros: (1)

- a. Apertura ocular: el estímulo es dirigirse al paciente en voz alta y verificar la apertura ocular.
 - 4 puntos: mantiene los ojos abiertos espontáneamente.
 - 3 puntos: los abre al llamado, pero los vuelve a cerrar.
 - 2 puntos: los abre con estímulo doloroso. Cesa el estímulo y vuelve a cerrarlos.
 - 1 punto: no abre los ojos ante ningún estímulo.
- b. Respuesta Verbal: el estímulo es realizar preguntas sobre orientación en persona, tiempo, espacio o estímulo doloroso.
 - 5 puntos: orientado
 - 4 puntos: parcialmente orientado, confuso.
 - 3 puntos: expresa palabras no relacionadas entre sí.
 - 2 puntos: sonidos ininteligibles (incomprensibles).
 - 1 punto: no emite sonidos ni con estímulo doloroso.
- c. Respuesta motora: el estímulo es dar órdenes o realizar un estímulo doloroso.
 - 6 puntos: respuesta motora apropiada (obedece ordenes).
 - 5 puntos: retiro del estímulo doloroso adecuadamente.
 - 4 puntos: retiro de la extremidad estimulada.
 - 3 puntos: respuesta flexora en masa (también llamada flexión anormal o postura de decorticación).
 - 2 puntos: respuesta extensora (también llamada extensión anormal o postura de descerebración).
 - 1 punto: ausencia de respuesta.

En la Escala de Coma de Glasgow 15 puntos es el máximo puntaje y el mínimo son 3 puntos; cabe señalar que lo más relevante no es un valor aislado sino la evolución (tendencia) del puntaje en el tiempo; por ejemplo: si una persona con el tiempo pierde puntaje precisa una acción diagnóstica y terapéutica urgente; en cambio, si gana puntaje su nivel de conciencia está mejorando. (1)

LA ESCALA DE COMA DE GLASGOW (GCS): tipos de respuesta motora y su puntuación

ELSEVIER

La escala de coma de Glasgow (en Inglés Glasgow Coma Scale (GCS)), de aplicación neurológica, permite medir el nivel de conciencia de una persona. Utiliza tres parámetros: la **respuesta verbal**, la **respuesta ocular** y la **respuesta motora**. El puntaje más bajo es 3 puntos, mientras que el valor más alto es 15 puntos. La aplicación sistemática a intervalos regulares de esta escala permite obtener un perfil clínico de la evolución del paciente.

OCULAR

| | | | |
|---|---|--|---|
| 4 | 3 | 2 | 1 |
| ESPONTÁNEA | ORDEN VERBAL | DOLOR | NO RESPONDEN |
|  |  |  |  |

VERBAL

| | | | | |
|---|---|---|--|---|
| 5 | 4 | 3 | 2 | 1 |
| ORIENTADO Y CONVERSANDO | DESORIENTADO Y HABLANDO | PALABRAS INAPROPIADAS | SONIDOS INCOMPRESIBLES | NINGUNA RESPUESTA |
|  |  |  |  |  |

MOTORA

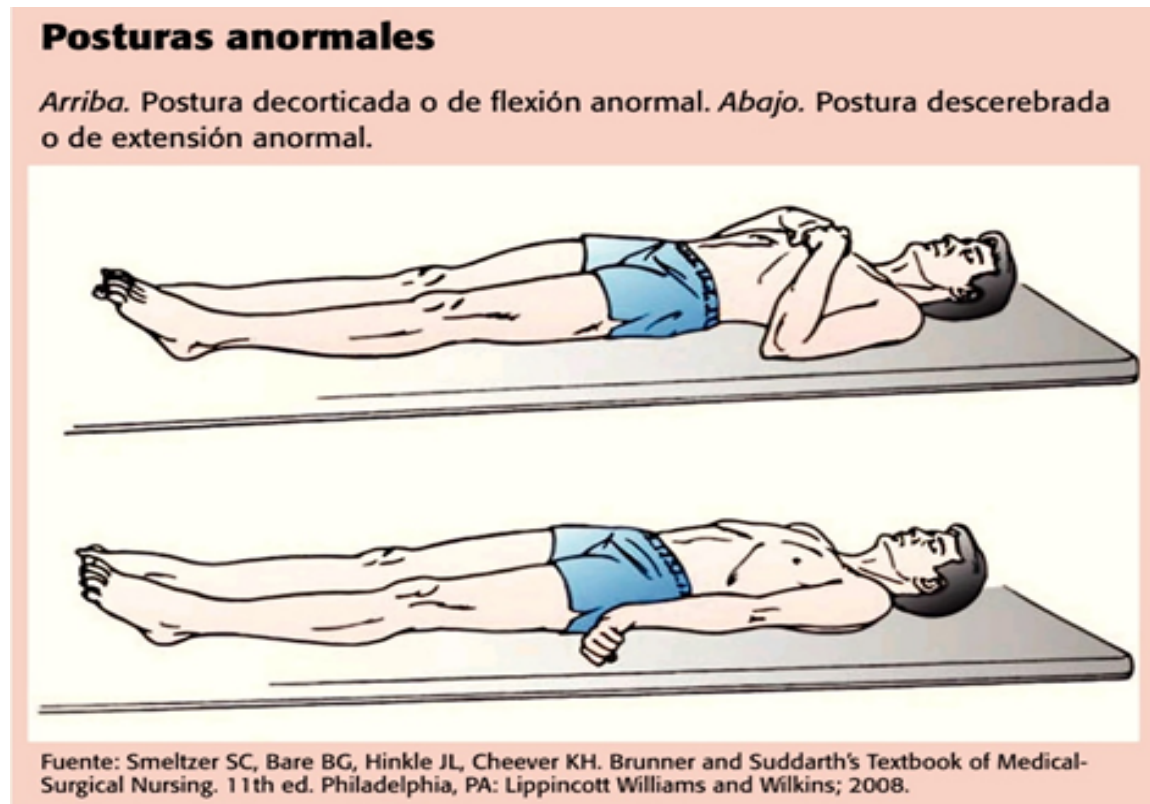
| | | | | | |
|---|---|---|--|---|---|
| 6 | 5 | 4 | 3 | 2 | 1 |
| ORDEN VERBAL OBEDECE | LOCALIZA EL DOLOR | RETIRADA Y FLEXIÓN | FLEXIÓN ANORMAL | EXTENSIÓN | NINGUNA RESPUESTA |
|  |  |  |  (rigidez de decorticación) |  (rigidez de decerebración) |  |

Fuente: Escala de Coma de Glasgow: tipos de respuesta motora y su puntuación.
<https://www.elsevier.com/es-es/connect/medicina/escala-de-coma-de-glasgow> [5/06/17] (3)

¿En la valoración de la respuesta motora en la escala de Glasgow, la respuesta flexora en masa y la respuesta extensora hacen alusión a qué tipo de posturas?

Manual de enfermería para la valoración física del adulto

- En la postura o rigidez de decorticación (respuesta flexora en masa) ante un estímulo doloroso, el paciente presenta aducción de los hombros con flexión de codos, muñecas y dedos, con extensión de los miembros inferiores (flexión plantar), generalmente sugiere una lesión por encima del tronco encefálico. (4)
- En la postura o rigidez de descerebración (extensión anormal) el paciente presenta extensión bilateral de los miembros inferiores (flexión plantar), aducción y rotación interna de los hombros y extensión de los codos y las muñecas. Está asociada a lesiones bilaterales mesencefálicas y protuberanciales. (4)



Fuente: Rank W. Realización de valoraciones neurológicas minuciosas. Rev. Nursing 2014; 31(4):

58

¿En cuáles aspectos se evalúa la orientación de una persona?

La orientación hace alusión a la capacidad del paciente de saber quién es, qué puesto ocupa en relación con el espacio y tiempo. Se evalúa en 3 aspectos (1):

- Persona: preguntarle por su nombre, edad, estado civil, sitio de trabajo, profesión.

- Tiempo: preguntarle por la fecha del día, qué día de la semana es, si es de día o de noche, qué hora del día aproximada.
- Espacio: preguntarle si sabe en qué lugar se encuentra.

¿Cómo se valora el lenguaje, el cálculo y el juicio de una persona? (1)

a. Lenguaje: básicamente se circunscribe a las siguientes áreas de Brodman (1):

- Área de Broca (Brodman 44 y 45): localizada en la parte posteroinferior del lóbulo frontal izquierdo. Encargada de la articulación motora del lenguaje. (1)
- Área de Wernicke (Brodman 21, 22, 41 y 42): localizada en la parte posterior izquierda del lóbulo temporal. Responsable de la comprensión del lenguaje hablado y escrito, incluso el de signos. (1)

También participan la corteza motora (Brodman 4) y la corteza auditiva. Se debe explorar el lenguaje oral y escrito. Es preciso que el lenguaje sea coherente, según el grado de alfabetización y nivel cultural de la persona. (1)

Se debe explorar la función de las áreas de Wernicke y Broca e investigar (1):

- Comprensión: si entiende lo que se le habla o se le escribe. Si usted le preguntó cómo se llama y cuántos años tiene y dónde vive y él respondió adecuadamente, no solo está orientado en persona, sino que comprende el lenguaje. En cuanto al lenguaje escrito es útil que lea un párrafo y lo explique. (1)
- Expresión: si puede hablar y escribir y se le entiende claramente. Cuando hace los ejercicios anteriores y explica adecuadamente, se evalúa a la vez la función de expresión oral. La expresión escrita se refiere a que escriba la respuesta en relación a lo que se le interroga. (1)

Nota: en la evaluación del lenguaje se debe tener en cuenta que si hay lesión del mecanismo anatómico auditivo (sordera) o fonatorio (parálisis de cuerdas vocales), esto no hace parte de la función en estudio. (1)

b. Cálculo: el cálculo tiene que ver con la capacidad mental para hacer operaciones matemáticas sencillas que permiten al individuo conocer resultados aditivos, sustractivos, etc. Se debe conocer el nivel de escolaridad del paciente antes de hacer el examen ya que se explora al realizar una de las cuatro operaciones básicas con números sencillos. Un ejercicio fácil es pedirle que, a partir de 100, reste de a 7 cada vez. (1)

- c. Juicio: se refiere a la capacidad de extraer conclusiones, de hacer interpretaciones, de ofrecer opiniones acerca de postulados sencillos. Se evalúa fácilmente al interrogar al paciente sobre el significado de refranes populares (1), por ejemplo: ¿qué quiere decir “hijo de tigre sale pintado”?

¿Cuáles son los tres tipos de memoria que se deben explorar en una persona?

La memoria permite relacionarse con el entorno de forma hábil e inteligente. La valoración de la memoria es importante no solo porque limita en gran medida el desempeño en la vida diaria sino porque se relaciona con el diagnóstico temprano de muchos tipos de demencia, como por ejemplo el Alzheimer. (1)

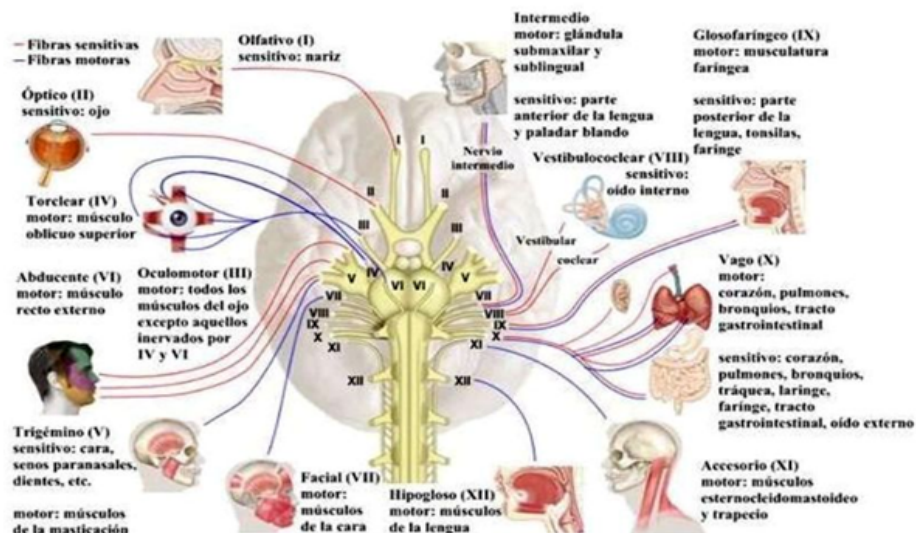
Hay tres tipos de memoria (1):

- a. Inmediata: se refiere a la retención de información nueva, no conocida con anterioridad, por un corto periodo de solo segundos, que nos permite realizar una tarea en ese momento. Ejemplo: el dictado de un número telefónico que se debe retener para poder marcarlo en el celular. El dictado de una serie de productos para comprar en el mercado. En este tipo de memoria lo recordado se borra rápidamente porque ya no es útil. (1)
- b. Reciente: tiene que ver con las cosas que han ocurrido hoy, ayer, esta semana. Para evaluarla se le pregunta al paciente sobre acontecimientos de las últimas 24 horas. Ejemplo: ¿qué comió al desayuno? La compañía de un familiar es muy útil para corroborar la respuesta ya que el paciente tiende a inventar cosas. (1)
- c. Remota: es la memoria de eventos del pasado. Se le pregunta por los últimos empleos, en qué instituciones se educó, fecha de nacimiento, cuánto hace que está casado. (1)

Según el esquema mencionado al inicio del capítulo, continuaremos con la valoración del sistema motor:

- Pares craneanos
- Fuerza muscular y tono
- Coordinación y marcha
- Reflejos

¿Cuáles son los pares craneales y cómo se valoran en una persona durante el examen físico?



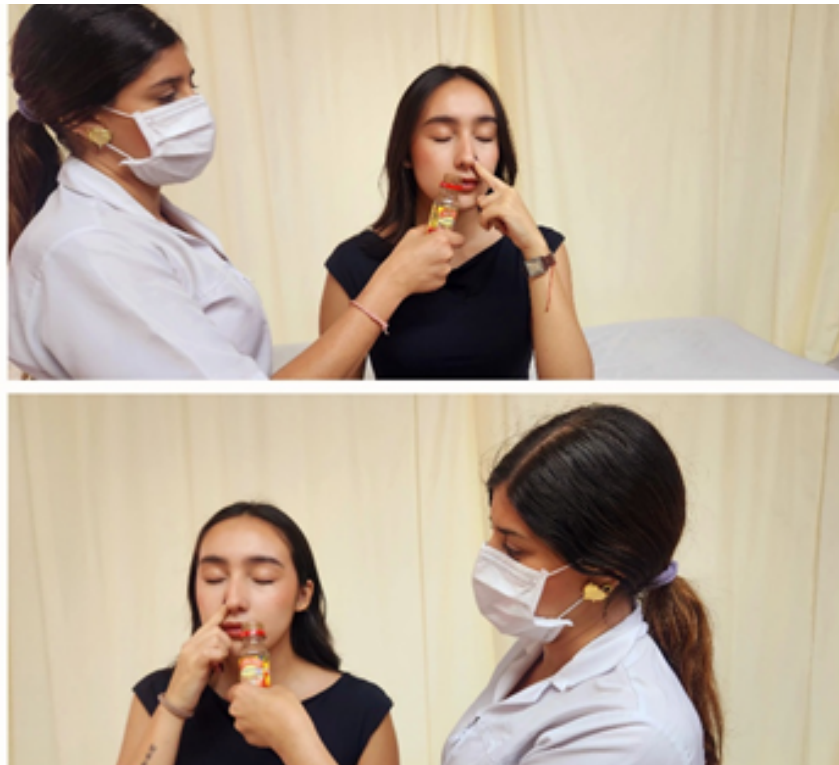Fuente: <https://www.odontovida.com/2022/05/patologia-de-los-pares-craneales.html>

Tabla 6. Organización de los nervios craneales.

| Sensitivos | Motores | Mixtos |
|-------------------------|--|-----------------------|
| Nervio olfatorio | Nervio oculomotor | Nervio trigémino |
| Nervio óptico | Nervio troclear (patético) | Nervio facial |
| Nervio vestibulococlear | Nervio abducens (motor ocular externo) | Nervio glossofaríngeo |
| | Nervio accesorio | Nervio vago |
| | Nervio hipogloso | |


Fuente: tomado de Uribe-Mesa AL. (1).

- Par I Olfatorio: se valora solicitando al paciente que cierre los ojos y ocluyendo una de las ventanas nasales se coloca bajo la otra una sustancia olorosa, conocida y no irritante con el fin de que la identifique: café, tabaco, vainilla. Se procede igual con la otra ventana nasal y se anotan los resultados. (1).



Fuente: elaboración propia.

- b. Par II Óptico: se debe explorar (1):
 - i. Agudeza visual: se evalúa con la carta de Snellen (ver capítulo de cabeza y cuello).
 - ii. Visión de colores:

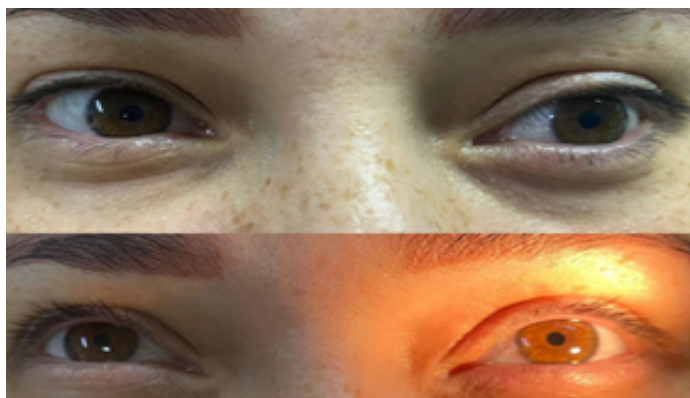

Fuente: Instituto oftalmológico Hoyos. Test Colores - Ishihara. Detección y estudio del Daltonismo. Disponible en: <https://iohoyos.com/pruebas-oftalmologicas/test-colores-ishihara/>

Para la evaluación de la visión de colores se usa la carta de Ishihara. Se trata de cartas de colores que tienen dibujado un número o una figura geométrica en el color que desea valorar. Si la persona no tiene deficiencia, identifica sin dificultad el símbolo. Pero si tiene dificultades con ese color, es incapaz de detectarlo, no lo ve. Otra manera práctica es presentar al paciente una carta con los colores primarios y secundarios y preguntarle si los reconoce. (1)

iii. Reflejo fotomotor pupilar: se define como la contracción de la pupila en respuesta a un estímulo de tipo luminoso para disminuir la entrada de luz a la retina. Allí intervienen los pares II y III que se vinculan en el mesencéfalo; se inspeccionan ambos ojos y se verifica que las pupilas sean del mismo tamaño (isocoria) o que exista una diferencia mínima que no debe sobrepasar el milímetro y se exploran los 2 tipos de reflejos: (1)

- Reflejo directo: ilumine con una pequeña linterna el ojo derecho, y observe que la pupila se cierra de inmediato. Evalúe el otro ojo igualmente. (1)
- Reflejo consensual: en el mismo momento en el cual se valora el reflejo directo de un ojo, se aprovecha para observar la respuesta de la pupila del ojo que no se ilumina, ésta también se debe contraer. (1)



Reflejo consensual - Reflejo fotomotor
Fuente: elaboración propia.

Nota: los pares III, IV y VI son los pares motores oculares que se encargan de los movimientos conjugados de los ojos: motor ocular común, patético o troclear y motor ocular externo y se evalúan a la vez. (1)

- c. Par III Motor ocular común: inerva los músculos recto interno, recto superior, recto inferior y oblicuo inferior. Tiene función motora, de convergencia y acomodación del ojo y parasimpática. (1)

d. Par IV Patético: inerva el músculo oblicuo superior. (1)

e. Par VI Motor ocular externo: inerva el músculo recto externo. (1)

Se evalúan por los movimientos conjugados de los ojos. (1)



Fuente: elaboración propia.

El paciente se sienta o se pone de pie y el enfermero lo mira desde 60 cm de distancia. El enfermero sostiene un dedo a una distancia cómoda (15-31 cm) de los ojos del paciente (2) y le dice que mire al frente y sin mover la cabeza que realice las siguientes miradas (1):

- Mire hacia la izquierda.
- Desde la posición anterior mire hacia arriba y hacia abajo.
- Mire a la derecha.
- Desde esta posición mire hacia arriba y hacia abajo.

Nota: el III par inerva el iridoconstrictor, músculo constrictor del iris (que se examinó con el II par) y los músculos elevadores del párpado. Éstos se pueden valorar al observar los movimientos oculares; se solicita al paciente que mire hacia arriba o que cierre y abra los ojos, ambos párpados se deben mover simétricamente. (1)

f. Par V Trigémino: es un nervio mixto: sensitivo y motor, se explora (1):

- Sensibilidad de la cara: se debe valorar la sensibilidad táctil, térmica, dolorosa y propioceptiva, aunque basta con evaluar la táctil tocando suavemente zonas simétricas de la cara con una mota de algodón, interrogar al paciente que permanece con los ojos cerrados, acerca de la sensación en áreas simétricas de la cara. La sensibilidad debe de ser clara y simétrica. En caso de hallazgos anormales, se exploran los otros tipos de sensibilidad. (1)



Fuente: elaboración propia.

- Reflejo corneal: con una torunda de algodón con la punta bien ahusada, mientras el paciente está mirando al lado contrario, se toca suavemente el borde de la córnea, la respuesta normal es la contracción bilateral de los párpados, en este reflejo intervienen los pares V (rama sensitiva oftálmica) y VII (músculo orbicular de los párpados –motor). (1)



Fuente: elaboración propia.

- Movimiento de la mandíbula: inerva los músculos masetero, temporal y pterigoideos. Se valora solicitando al paciente que cierre y abra la mandíbula y la mueva hacia los lados contra resistencia del evaluador que valora su fuerza. (1)



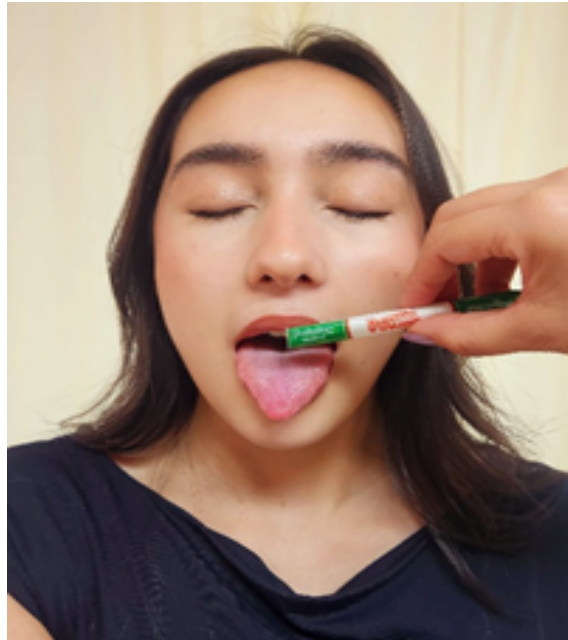Fuente: elaboración propia.

g. Par VII Facial: es un nervio mixto: sensitivo, motor y neurovegetativo. (1)

Es neurovegetativo porque forma parte del parasimpático craneal para función secretora de glándulas lagrimales, salivares, sudoríparas y función vasomotora para paladar, nasofaringe y fosas nasales. (1)

Se explora de la siguiente manera:

- Gusto de los dos tercios anteriores de la lengua: debe colocarse un poquito de azúcar o sal en cada mitad de la lengua manteniéndola protruida y se le pide que determine si el sabor es salado o dulce, sin tragar ni introducir la lengua. Se debe usar una clave para responder. (1)



Fuente: elaboración propia.

- Movilidad de los músculos de la cara: se solicita al paciente que cierre los ojos contra resistencia, arrugue la frente, muestre los dientes, sople y mueva hacia ambos lados las comisuras labiales. (1)



Fuente: elaboración propia.

h. Par VIII Auditivo:



Fuente: elaboración propia.

Tiene dos ramas (1):

- Rama coclear (audición): ver capítulo de cabeza y cuello.
 - Vestibular (equilibrio): se explora mediante la prueba de Romberg. Se indica al paciente que debe estar de pie en actitud de firmes y luego debe cerrar los ojos. Normalmente, el paciente presenta solamente ligeras oscilaciones de su cuerpo, sin alteraciones del equilibrio. Se puede complementar haciendo caminar al paciente sobre una línea, con ojos abiertos y después cerrados. Toda lateralización y pérdida del equilibrio es tomada como anormal. (1)
- i. Par IX Glossofaríngeo: es un nervio mixto, motor para el músculo estilofaríngeo (eleva la faringe), lengua y velo del paladar; sensitivo y sensorial para la faringe, gusto del tercio posterior de la lengua y seno carotídeo en la bifurcación de esta arteria, actúa como baroreceptor en el control de la presión arterial; vegetativo para la glándula parótida. Se origina en la parte superior del bulbo raquídeo. (1)

Tiene como funciones: participar en la deglución, producción de saliva, sensación gustativa de la lengua junto con el VII par, controla reflejos de respiración y presión arterial. (1)

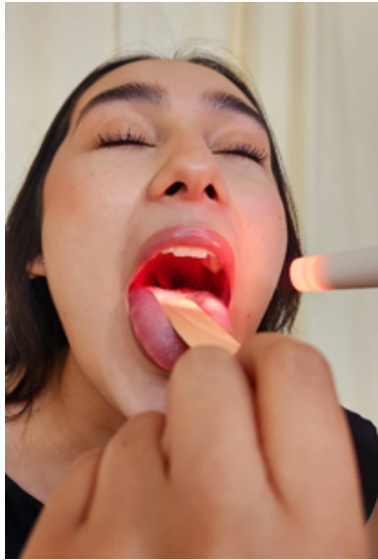Exploración: como se explicó para el par VII, se procede a la aplicación de sabores dulce, amargo, ácido en la parte posterior de la lengua a ambos lados. Se verifica mediante una convención establecida con el paciente. (1)



Fuente: elaboración propia.

El reflejo nauseoso brinda información de la función sensitiva del glosofaríngeo y de la motora del vago (par X). Se evalúa tocando la pared posterior de la faringe con un bajalenguas y se aprecia el reflejo nauseoso. (1)

- j. Par X Vago o neumogástrico: brinda inervación motora y sensitiva a la faringe y el velo del paladar y motora a la laringe. El vago es el nervio más extenso del organismo y también tiene ramas que inervan el corazón, los pulmones, el tubo digestivo, el conducto auditivo externo y el tímpano. (1)
Exploración: pida al paciente que abra la boca, ilumine el interior con una linterna y observe el velo del paladar o paladar blando y la úvula. Solicite al paciente que diga “Ahhh”. Normalmente el velo del paladar asciende simétricamente junto con la úvula en posición central para ocluir el paso a la parte posterior de la cavidad nasal. (1)

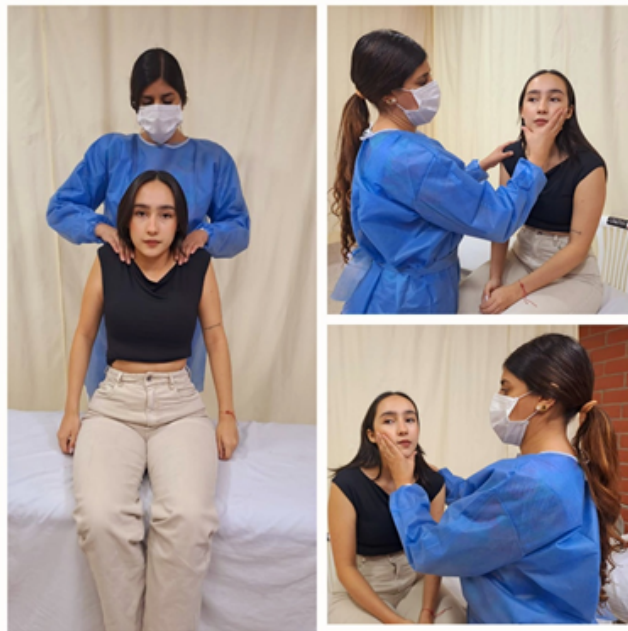

Fuente: elaboración propia.

Durante la conversación con el paciente aprecie la tonalidad de la voz. No debe haber sonidos nasales, guturales ni de otro tipo. (1)

Maniobra de Valsalva: el vago contribuye a la inervación parasimpática del nodo sinusal del corazón. Se pide al paciente que puje mientras usted ausculta el corazón o cuenta la frecuencia cardíaca. Aprecie la bradicardia que se produce. (1)

k. Par XI Espinal:



Fuente: elaboración propia.

Ofrece innervación motora a los músculos esternocleidomastoideo (ECM) y trapecio. El ECM se explora pidiendo al paciente que gire la cara contra resistencia, se debe valorar el tono y la fuerza muscular. El trapecio se evalúa pidiéndole al paciente que levante los hombros contra resistencia del evaluador y observando la simetría de los hombros (1).

1. Par XII Hipogloso: brinda a la lengua innervación motora. Se valora solicitando al paciente que saque la lengua y la mantenga en la línea media o que empuje la superficie interna del carrillo, en tanto el evaluador palpa externamente. Generalmente no hay atrofas ni desviaciones (1).



Fuente: elaboración propia.

¿Cómo se debe realizar la valoración de la fuerza muscular de una persona y cómo se clasifica la fuerza muscular? (1)

Para todos los movimientos de alguna región corporal, se debe estimar la fuerza muscular con el paciente en decúbito dorsal, aunque las posiciones sentado y de pie también son válidas, según las necesidades. Se le debe pedir al paciente que ejecute una serie de movimientos de la región a evaluar para apreciarlos sin y después, contra resistencia. (1)

Manual de enfermería para la valoración física del adulto

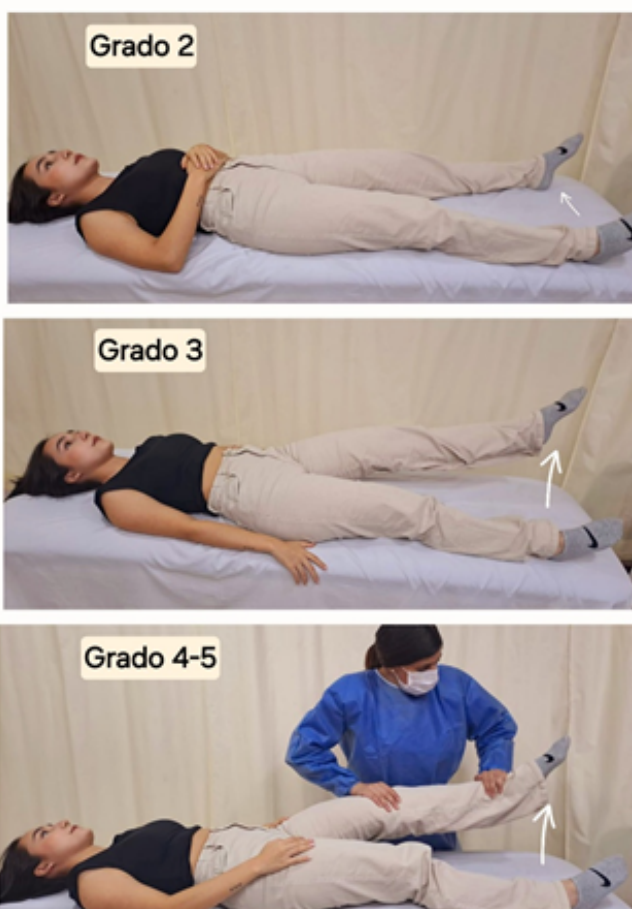La exploración de la fuerza de los diferentes grupos musculares debe realizarse comparativamente entre ambos lados del cuerpo, y seguir un orden de arriba a abajo. No siempre es necesario un examen minucioso y en especial, si el paciente no refiere debilidad. (1)

Valore la fuerza muscular según la convención en grados que se muestra a continuación y otras maniobras sugeridas para la valoración de diferentes grupos musculares.

Tabla 7. Escala para valorar la fuerza muscular

| | |
|---|--|
| 0 | Ausencia de movimientos. |
| 1 | Movimientos musculares sin desplazamiento del miembro. |
| 2 | Desplazamiento al eliminar la fuerza de la gravedad (sobre una mesa o cama). |
| 3 | Desplazamiento contra la gravedad. |
| 4 | Desplazamiento contra resistencia ligera. |
| 5 | Desplazamiento contra resistencia máxima. |

Fuente: tomado de Uribe-Mesa AL.(1).



Fuente: elaboración propia.

Tabla 8. Maniobras para valorar la fuerza muscular.

| Grupo muscular | Maniobra |
|---------------------------------|--|
| Cuello (Esternocleidomastoideo) | Poner la mano firmemente contra el maxilar del paciente. Pedir al paciente que dé la vuelta a la cabeza lateralmente contra la resistencia. |
| Hombro (Trapezio) | Colocar la mano sobre la línea media del hombro del paciente, ejerciendo una presión firme. Hacer que el paciente levante los hombros contra la resistencia. |
| Codo | |
| Bíceps | Tirar hacia abajo del antebrazo mientras el paciente intenta flexionar el brazo. |
| Tríceps | Mientras el enfermero flexiona el brazo del paciente, presiona contra el antebrazo. Pedir al paciente que ponga el brazo recto |
| Cadera | |
| Cuádriceps | Cuando el paciente está sentado, aplicar presión hacia abajo al muslo. Pedir al paciente que levante la pierna de la camilla. |
| Gastrocnemio | El paciente se sienta mientras el examinador sostiene la espinilla de la pierna doblada. Pedir al paciente que enderece la pierna contra la resistencia. |

Fuente: tomado de Potter PA, Perry AG, Stockert PA, Hall A. (2)

¿A qué hace referencia la coordinación y con cuáles maniobras se puede valorar?

La taxia (coordinación) se refiere a la ejecución precisa de los movimientos corporales. Depende de la integridad del aparato visual, laberinto, cerebelo y vías de interconexión cerebrales y medulares (sensitivomotoras). (1)

La función de coordinación se explora mediante las pruebas: (1)

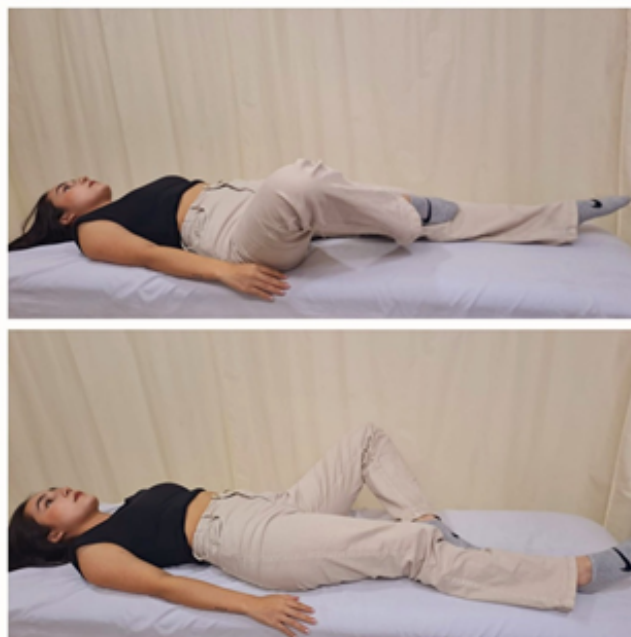- a. Dedo a nariz: el paciente con las extremidades superiores en abducción (que haga ángulo recto con el tronco a los lados) lleva alternadamente el segundo dedo (índice) de una mano a la punta de la nariz, luego lo regresa a su posición inicial, en tanto, realiza lo mismo con el segundo dedo de la otra mano. Esto se ejecuta en repetidas ocasiones a buena velocidad con los ojos abiertos y después cerrados. (1)

Manual de enfermería para la valoración física del adulto



Fuente: elaboración propia.

- b. Talón a rodilla: se ubica el paciente en decúbito supino, se le pide llevar el talón de un pie a la rodilla del miembro inferior opuesto desplazándolo por la cara anterior de la pierna. Esto se ejecuta de 2 a 3 veces. Después, se realiza lo mismo con el otro pie, con los ojos abiertos y cerrados. (1)



Fuente: elaboración propia.

- c. Romberg: ver descripción en la exploración de la rama vestibular del par VIII.

¿Qué es un reflejo y qué tipo de reflejos se pueden valorar en una persona?

Un reflejo es una respuesta motora involuntaria apropiada a un estímulo determinado. En él participan: un receptor sensitivo en cualquier parte del cuerpo, una neurona sensitiva que llega al cerebro o a la médula espinal, una neurona de enlace, una neurona motora cuyo axón va a un órgano efector y éste que puede ser un músculo, una glándula, el corazón, el pulmón. (1)

Obtener reacciones reflejas proporciona datos sobre la integridad de las vías sensoriales y motoras del arco reflejo y de segmentos específicos de la médula espinal. La valoración de los reflejos no determina el funcionamiento del centro neural superior, pero ayuda a valorar la función nerviosa periférica. Cada músculo contiene una pequeña unidad sensorial llamada huso muscular, que controla el tono muscular y detecta cambios en la longitud de las fibras musculares. Golpeando un tendón con un martillo de reflejos, se tensa el músculo y el tendón, alargando el huso. El huso envía impulsos nerviosos a lo largo de las vías nerviosas aferentes hacia el asta dorsal del segmento de la médula espinal. En milisegundos, los impulsos alcanzan la médula espinal y la sinapsis para llegar hasta la motoneurona eferente de la médula espinal. Un nervio motor envía los impulsos de vuelta al músculo, provocando la respuesta refleja. (2)

Los reflejos tendinosos profundos se obtienen tensando levemente un músculo y golpeando un tendón, y los reflejos cutáneos (superficiales), se obtienen mediante la estimulación de la piel superficialmente. (2)

En la valoración del paciente, se pueden explorar los siguientes reflejos:

Tabla 9. Clasificación de los reflejos evaluables en la valoración clínica.

| Profundos (osteotendinosos) | Superficiales | Otros |
|-----------------------------|-------------------|-----------|
| Maseterino | Cutáneo abdominal | Corneal |
| Bicipital | Cremasteriano | Fotomotor |
| Tricipital | Plantar | Nauseoso |
| Estilorradial | | |
| Rotuliano | | |
| Aquiliano | | |

Fuente: tomado de Uribe-Mesa AL.(1)

¿Al valorar un reflejo cómo se debe especificar su intensidad o normalidad?

Al explorar un reflejo, no basta con decir que está presente o ausente, se debe medir el grado de intensidad con la siguiente convención (1):

Tabla 10. Escala de valoración de la intensidad de los reflejos.

| | |
|----|-----------------------|
| 0 | Ausencia de reflejo |
| 1+ | Hipoactivo |
| 2+ | Intensidad normal |
| 3+ | Hiperactivos |
| 4+ | Con clonus agotable |
| 5+ | Con clonus permanente |

Fuente: Uribe-Mesa AL. (1)

¿Qué es el clonus?

Es una respuesta anormal en la cual el reflejo buscado se repite rítmicamente cuando se ofrece una resistencia moderada a la contracción muscular, después de efectuar el estímulo apropiado (1).

¿Cómo se valoran los reflejos profundos y superficiales y cuál es la respuesta esperada en cada caso?

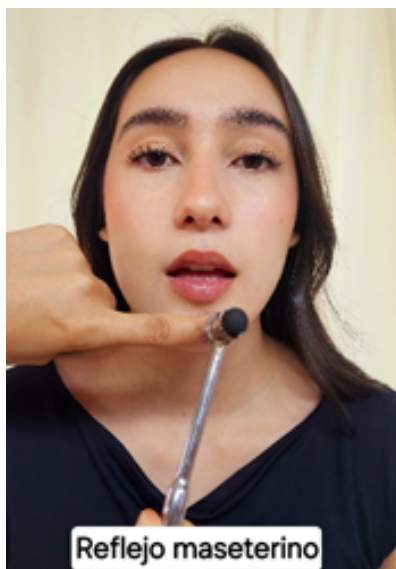
Al valorar los reflejos, hay que hacer que el paciente se relaje tanto como sea posible para evitar movimientos voluntarios o tensión en los músculos. Se deben colocar las extremidades para tensar ligeramente el músculo que está siendo examinado. Se sujeta el martillo de reflejos entre el primer dedo y los otros dedos de manera que pueda oscilar libremente y se golpea el tendón enérgicamente. Se comparan las respuestas de los lados correspondientes. Normalmente los ancianos presentan una disminución de los reflejos. Los reflejos son hiperactivos en pacientes con intoxicación de alcohol, cocaína u opiáceos (2).

Tabla 11. Exploración de reflejos neurológicos.

| Reflejo (1) | Técnica (1) | Respuesta (1) |
|---------------|--|---|
| Maseterino | Percusión del mentón con boca entreabierta. | Ascenso de la mandíbula |
| Bicipital | Percusión de tendón del bíceps con el codo flexionado 90° | Flexión del antebrazo sobre el brazo. |
| Tricipital | Percusión del tendón tríceps con el codo en flexión de 90° | Extensión del antebrazo sobre el brazo. |
| Estilorradial | Percusión sobre apófisis estiloides del radio, cara lateral. | Pronación del antebrazo |
| Rotuliano | Percusión del tendón cuádriceps con la rodilla en flexión de 90° | Extensión de la rodilla |
| Aquiliano | Percusión del tendón de Aquiles sosteniendo el pie a 90° con una mano. | Flexión plantar del pie. |
| Cutáneo | Trazar líneas hacia el ombligo en la pared abdominal con un objeto romo. | Jalonomiento del ombligo hacia el estímulo. |
| Cremasteriano | Trazar líneas sobre la cara interna del muslo. | Ascenso del testículo |
| Plantar | Rayar con la punta de un objeto romo la cara externa de la planta del pie. | Flexión plantar de los dedos. |

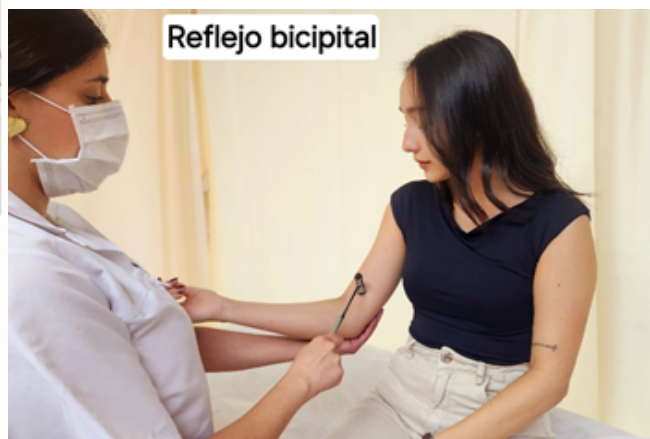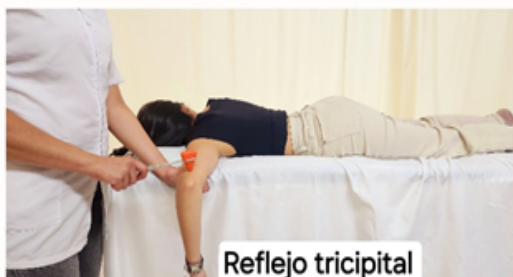Fuente: tomado de Potter PA, Perry AG, Stockert PA, Hall A.(2)

Se pide al paciente relajación adecuada y con el martillo en la mano dominante se golpea comparativamente en los sitios tendinosos señalados. (1)

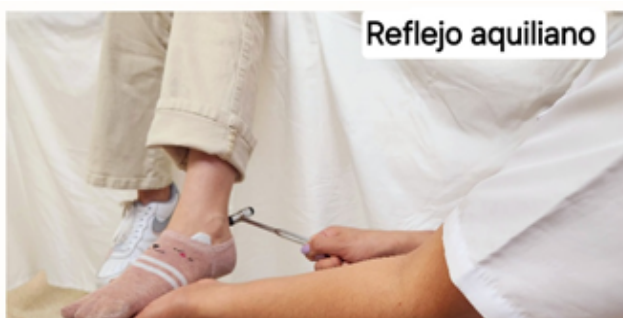

Fuente: elaboración propia.

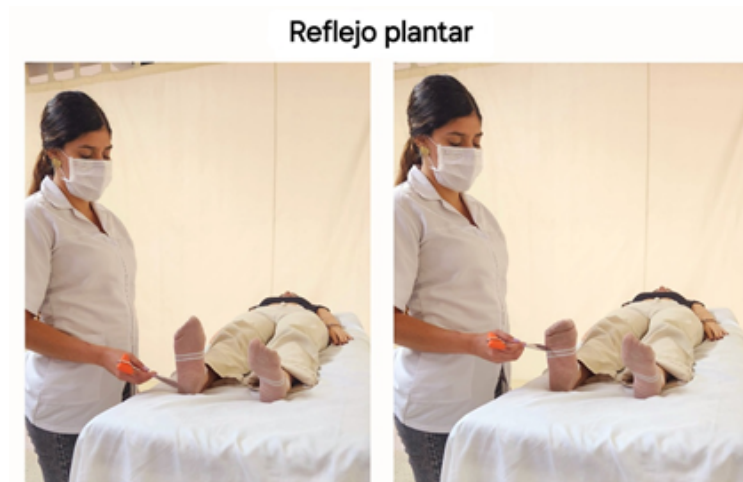Manual de enfermería para la valoración física del adulto



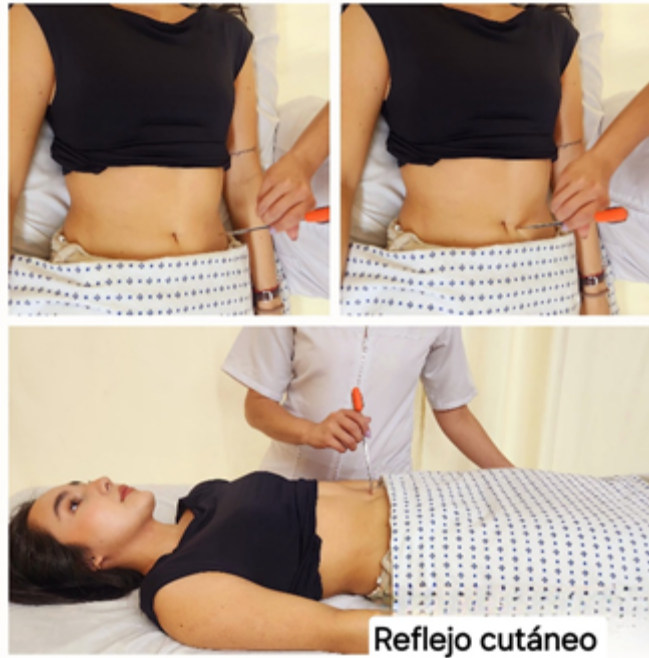Fuente: Elaboración propia.



Fuente: Elaboración propia.



Fuente: Elaboración propia.



Fuente: Elaboración propia.

Según el esquema mencionado al inicio del capítulo, continuaremos con la valoración de la sensibilidad:

¿Qué se debe tener en cuenta en la valoración de la sensibilidad y cuáles son las tres modalidades de sensibilidad que se valoran?

El examen clínico de la sensibilidad está sujeto a subjetividad por múltiples razones derivadas del paciente, del examinador, del medio donde se realiza. Para realizarlo de forma objetiva es relevante tener en cuenta algunas recomendaciones (1):

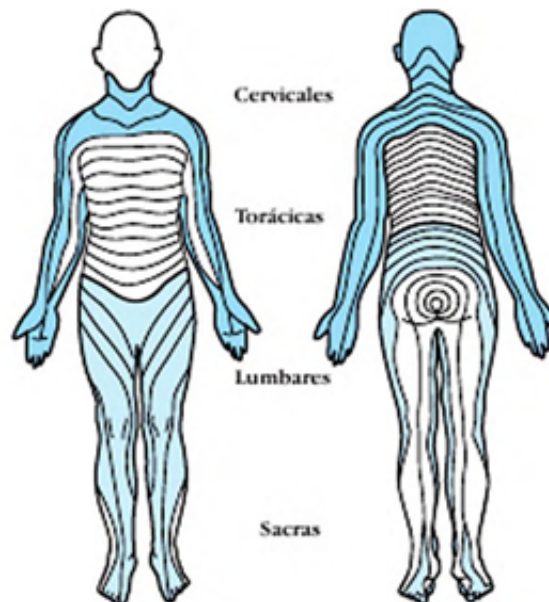
Manual de enfermería para la valoración física del adulto

- Explique al paciente el procedimiento de valoración para lograr su colaboración activa.
- Es indispensable que exista un nivel de conciencia máximo. El paciente debe estar alerta.
- Se debe asegurar conocer el nivel intelectual del paciente porque limita el entendimiento de la prueba y a veces puede llegar a impedir el examen.
- Solicite al paciente que mantenga los ojos cerrados durante la valoración. No exigirlo puede inducir respuestas falsas.
- El evaluador debe conocer muy bien cómo se explora esta función. (1)

La sensibilidad se evalúa en tres modalidades: (1)

- a. Superficial
- b. Profunda
- c. Discriminativa

¿Cuáles son los tres tipos de sensibilidad superficial que se valoran y cómo se realiza la valoración?



Fuente: Uribe Mesa AL. Distribucion metamérica de la sensibilidad. En: Manual para el examen físico del normal y métodos de exploración. Corporación para investigaciones biológicas CIB. 5ª edición. Medellín. 2020, p. 295

La sensibilidad superficial es aquella recogida por los receptores de la piel y transmitida por los fascículos espinotalámicos hasta el sistema nervioso central (SNC). Es conocida como sensibilidad somática, discrimina fácilmente el estímulo, lo localiza con precisión. (1)

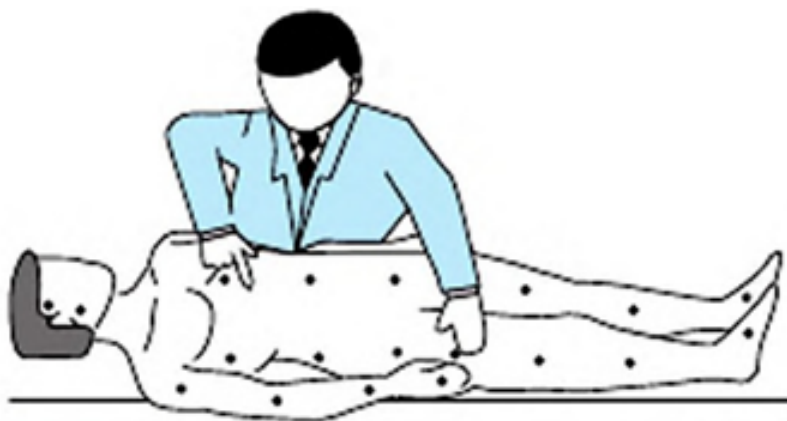En la exploración de la sensibilidad superficial se debe conocer que la sensibilidad se distribuye en segmentos de piel o metámeras que corresponden al área inervada por cada raíz (metámera = raíz). Son franjas de piel circulares horizontales en la cara, cuello y tronco; axiales en las extremidades. Cuando se lesiona una raíz, aparecen alteraciones de la sensibilidad variables hasta incluso la anestesia o pérdida total de la sensibilidad, que delimita exactamente la franja de piel que era inervada por la raíz lesionada. La sensibilidad superficial es de 3 tipos: táctil, térmica y dolorosa. (1)

a. Sensibilidad táctil: con el paciente en decúbito supino, en ropa interior y con una torunda de algodón o en su defecto, con el pulpejo de su segundo dedo, explore con roce suave y horizontalmente la piel de áreas simétricas del cuerpo, siguiendo un orden. Pida al paciente que responda (1):

- ¿Qué siente?: sentido del tacto.
- ¿Dónde se le está tocando?: precisión.
- Si es igual en todos los puntos: no deben existir diferencias.

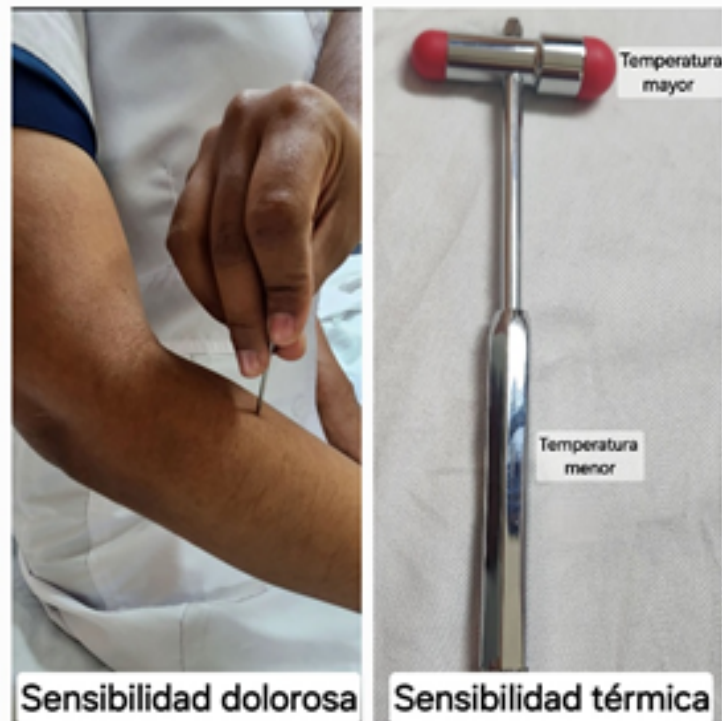
Repita lo mismo, pero con presión digital moderada (1).

Lo normal es que el paciente sienta un toque suave y la sensación debe ser similar en áreas simétricas. Igual con la presión digital. (1)



Fuente: Uribe-Mesa AL. Exploración de la sensibilidad táctil. En: Manual para el examen físico del normal y métodos de exploración. Corporación para investigaciones biológicas CIB. 5ª edición. Medellín. 2020, p. 295.

b. Sensibilidad dolorosa: se explora con la punta de un alfiler de seguridad o con la aguja que traen algunos martillos de reflejos. Se ejerce una presión de intensidad moderada, tratando de hacer siempre la misma presión. Se deben seguir las mismas recomendaciones que para la sensibilidad táctil y se hacen las mismas preguntas. Lo normal es que la sensación dolorosa en áreas simétricas, se estime similar. (1)



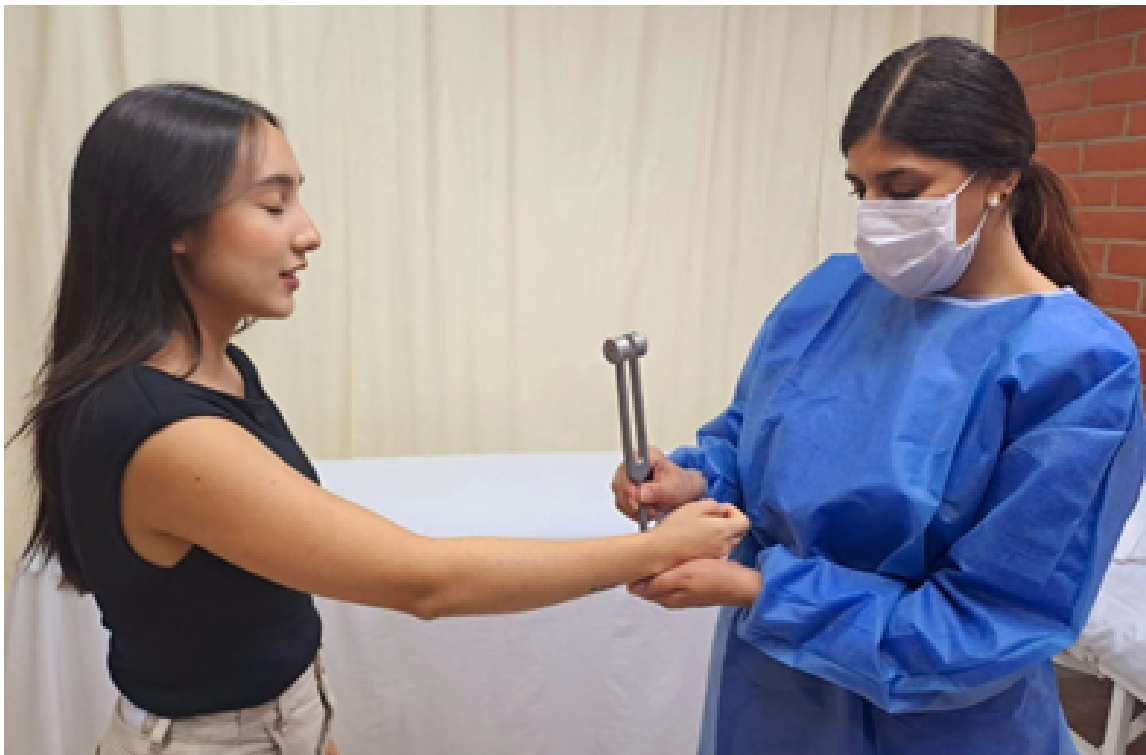Fuente: elaboración propia.

- c. Sensibilidad térmica: de manera práctica, se valora con el martillo de reflejos, donde el mango metálico es el objeto frío y el caucho el objeto de temperatura mayor. Realice la valoración en los mismos lugares que exploro en la sensibilidad táctil y dolorosa, aplicando alternadamente el mango y después la porción de caucho en un mismo punto y pida al paciente que determine cuál de los dos estímulos es más frío y si se siente igual en puntos simétricos. El paciente normal discrimina adecuadamente entre las dos temperaturas y es igual en puntos simétricos. (1)

¿Cuáles son los tipos de sensibilidad profunda y discriminativa y cómo se valoran?

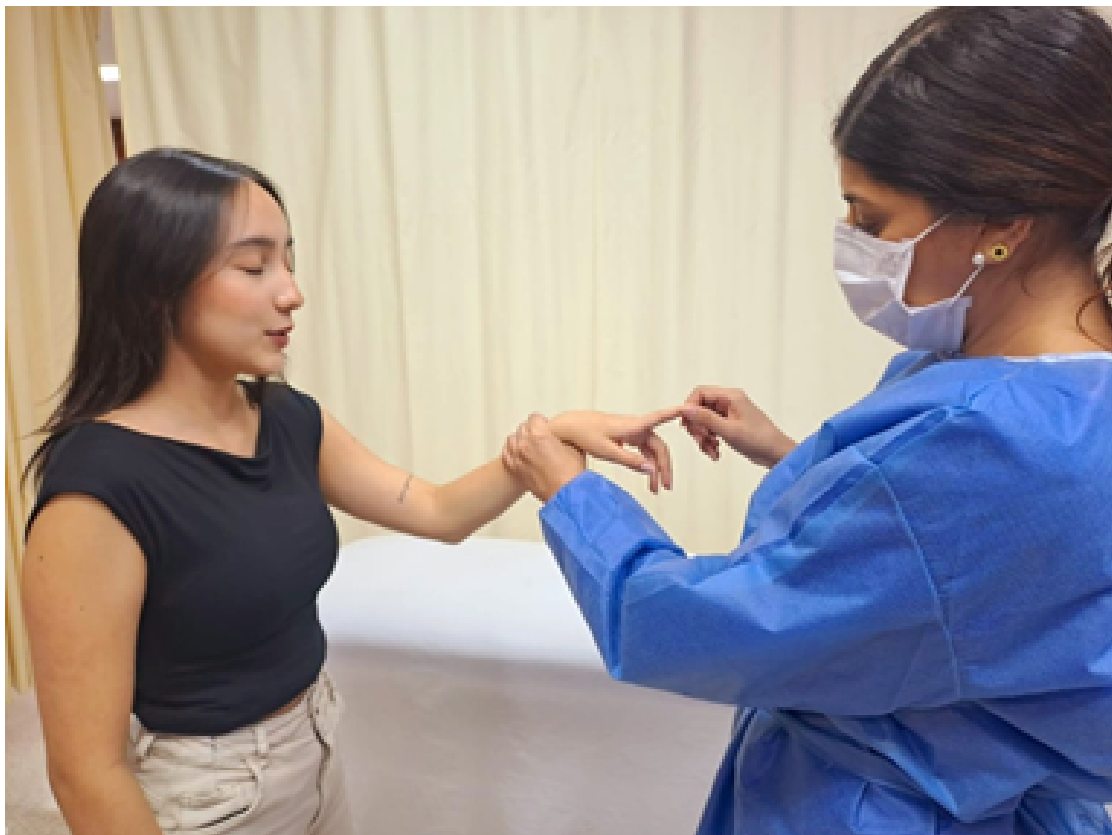- a. Sensibilidad profunda: este tipo de sensibilidad viaja por los cordones posteriores medulares hasta el núcleo ventral posterolateral del tálamo y de aquí a la corteza poscentral (1). Se divide en:
- Sensibilidad vibratoria: se valora con un diapasón de baja frecuencia, 128 ciclos por segundo, que se hace vibrar suavemente y se coloca sobre prominencias óseas simétricas, se puede empezar por articulaciones interfalángicas y continuar por las de mayor tamaño hasta la pelvis y el esternón. Se pide al paciente que, con

ojos cerrados, diga qué siente y en qué parte de su cuerpo. Se deben comparar zonas simétricas. Lo normal es que el paciente sienta un cosquilleo y que sea similar en partes simétricas (1).



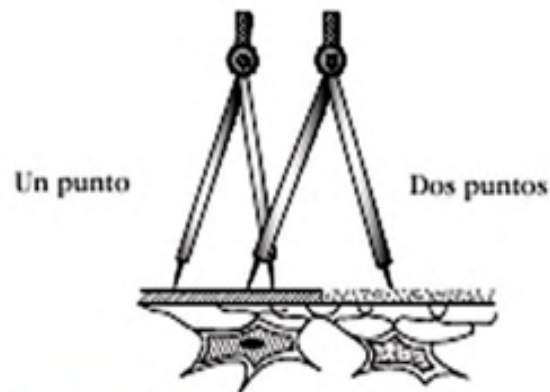
Fuente: elaboración propia.

- Propiocepción: posibilita a la persona saber la posición de cada parte de su cuerpo y la dirección en la cual se mueve. Tiene su origen en receptores en músculos (husos neuromusculares), articulaciones (capsuloligamentosos), tendones y ligamentos (órganos tendinosos de Golgi). Junto con la visión y el sentido del equilibrio, informan al cerebro acerca de nuestra posición en el espacio en todo momento. Se valora en los dedos de las manos y de los pies. Tome uno de los dedos del paciente por la cara lateral (no por el dorso, ni la palma) y ubíquelo entre su primer y segundo dedo, luego movílcelo hacia arriba o hacia abajo, a la derecha o a la izquierda. Con el paciente con los ojos cerrados, pregunte la dirección del desplazamiento del dedo evaluado. (1)



Fuente: elaboración propia.

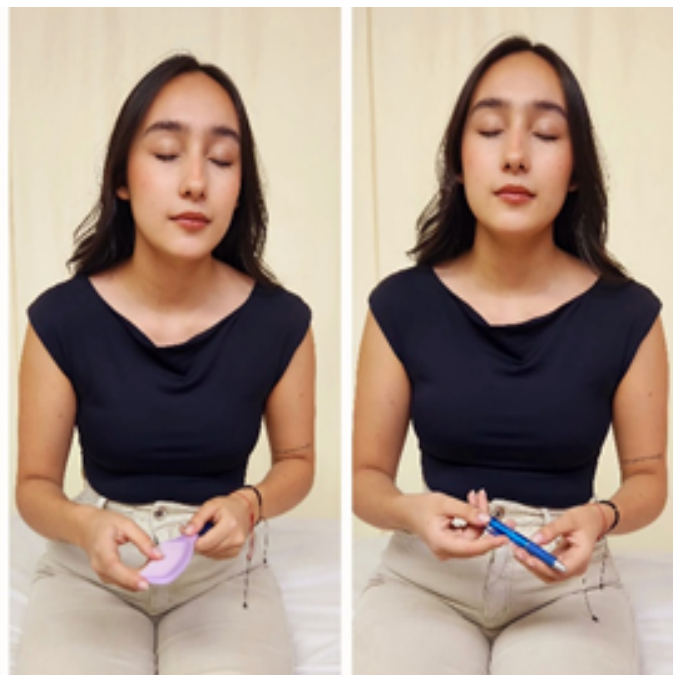- b. Sensibilidad discriminativa: esta clase de sensibilidad necesita una corteza cerebral íntegra y de receptores adecuados a cada tipo de sensibilidad. Además, no es igual en todos los sitios del cuerpo porque hay zonas donde se requiere mayor especialización, como por ejemplo dedos de las manos, labios, lengua. Los siguientes son los tipos de sensibilidad discriminativa (1):
- Discriminación de dos puntos: su valoración se basa en que cada neurona sensitiva provee inervación a un área determinada de piel. Se puede utilizar un compás con dos puntas romas el cual se abre unos 4 cm, se coloca verticalmente y en el mismo momento sobre el área a examinar, se debe ejercer una presión igual con cada punta. Con el paciente con los ojos cerrados, se le pregunta cuántos estímulos siente: si señala dos, se cierra progresivamente el compás hasta tanto el paciente señale que sólo siente un estímulo. (1)



Fuente: Uribe-Mesa AL. Manual para el examen físico del normal y métodos de exploración. Corporación para investigaciones biológicas CIB. 5ª edición. Medellín; 2020, p. 298.

Lo normal es que la persona sienta los dos estímulos al mismo tiempo con una apertura del compás menor en las zonas de mayor densidad de inervación (labios, dedos) en relación con las de menor densidad (dorso). En el dorso debe percibir los dos puntos con una separación aproximada de 3 cm. En los dedos, con una separación menor de 0,5 cms. (1)

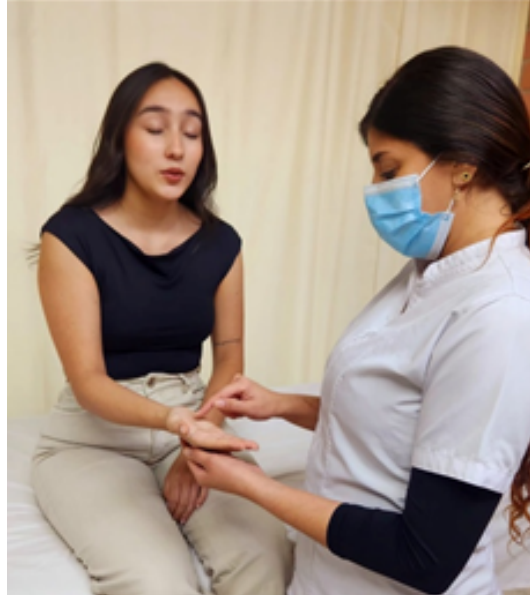- Estereognosia: es la capacidad de reconocer objetos comunes solo por el tacto. Proporcione al paciente, por ejemplo, una llave o una moneda y pídale que palpe los objetos y los identifique con los ojos cerrados. (1)



Fuente: elaboración propia.

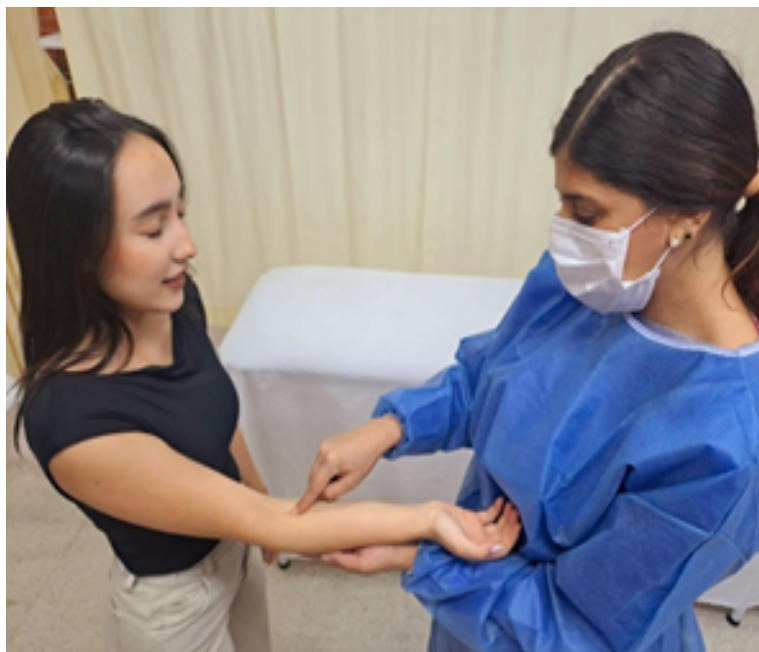Manual de enfermería para la valoración física del adulto

- Grafestesia: capacidad de reconocer por el tacto lo que se escribe sobre la piel del paciente. Escriba en la mano del paciente letras o números. Repítalo en otros sitios y pídale que los reconozca. (1)



Fuente: elaboración propia.

- Topognosia: es la capacidad que tiene el individuo de reconocer el sitio de su cuerpo donde se le toque. Para su valoración el paciente debe tener los ojos cerrados e identificar dónde se le tocó. (1)



Fuente: elaboración propia.

- Barognosia: es la capacidad de diferenciar el peso de los objetos. Para su valoración, coloque objetos de diferente peso en ambas manos del paciente para que determine cual es de mayor y menor peso. (1)

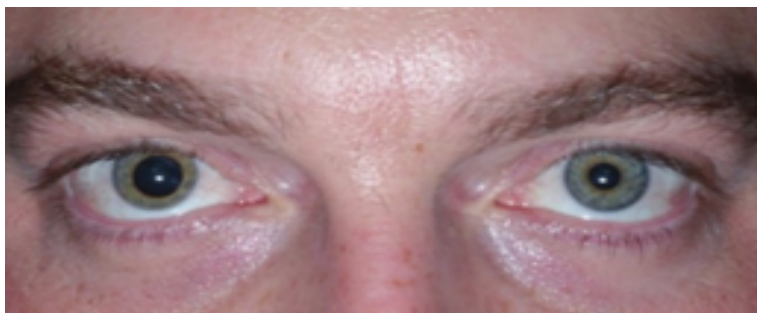

Fuente: elaboración propia.

Defina los siguientes términos relacionados con algunas de las alteraciones más comunes que pueden encontrarse en la valoración del sistema nervioso:

1. Disartria: dificultad para la articulación de las palabras que se observa en algunas enfermedades nerviosas (7). La disartria es un trastorno motor del habla de origen neurológico que está caracterizado por lentitud, debilidad, imprecisión, incoordinación, movimientos involuntarios y/o alteración del tono de la musculatura implicada en el habla. En consecuencia, la disartria implica una alteración de la articulación de la palabra. (6)
2. Afasia: trastorno neurológico caracterizado por un defecto o pérdida del lenguaje como consecuencia de una lesión en determinadas áreas de la corteza cerebral. La afasia puede ser completa o parcial, afectando sólo a funciones específicas del lenguaje. Lo más frecuente es que sea un trastorno mixto con afasia sensitiva y motora incompletas. Puede producirse tras un traumatismo craneal grave, hipoxia prolongada o ACV (Accidente cerebrovascular). En ocasiones es transitorio. (5) Algunos de los tipos de afasias más comunes son las siguientes:

- La afasia de Wernicke o sensitiva (Wernicke's aphasia): forma de afasia con deterioro en la comprensión de palabras escritas o habladas, causada posiblemente por una lesión en el centro de Wernicke. El paciente puede articular normalmente, pero el habla es incoherente, con palabras mal formadas o sustituidas y errores gramaticales. (5)
 - La afasia motora (Broca's aphasia): tipo de afasia que consiste en un lenguaje no fluido, de apariencia telegráfica, lacónica y vacilante, causada por una gran lesión frontal del hemisferio dominante que se extiende a la cisura de Rolando. El habla incoherente del paciente se caracteriza por abundantes sustantivos y verbos, pero pocos artículos y preposiciones, y el discurso resultante es resumido, pero carente de sintaxis. (5)
3. Anosmia: pérdida completa del olfato (7). Pérdida o trastorno del sentido del olfato. Puede aparecer de forma transitoria a consecuencia de un resfriado, de una infección respiratoria, o bien por una inflamación u otro tipo de obstrucción intranasal que impide el acceso de los olores hasta la región olfatoria. Pasa a ser permanente cuando se destruye el neuroepitelio o cualquier otra parte del nervio olfatorio como consecuencia de un traumatismo, una neoplasia o una enfermedad intracraneal, como la rinitis atrófica o la rinitis crónica asociada a enfermedades granulomatosas. En algunos casos, el cuadro se debe a factores psicológicos, como fobias o temores asociados a un olor determinado. (5)
 4. Parosmia: cualquier disfunción o alteración relacionada con el sentido del olfato. (5)
 5. Anisocoria: diferencia de tamaño entre ambas pupilas de los ojos. (7)



Fuente: AMERICAN ACADEMY OF OPHTHALMOLOGY. ¿Qué es la enfermedad ocular tiroidea (EOT) o enfermedad de Graves? Jun.15,2023 Recuperado de: <https://www.aao.org/salud-ocular/enfermedades/enfermedad-de-graves> [23/06/23]

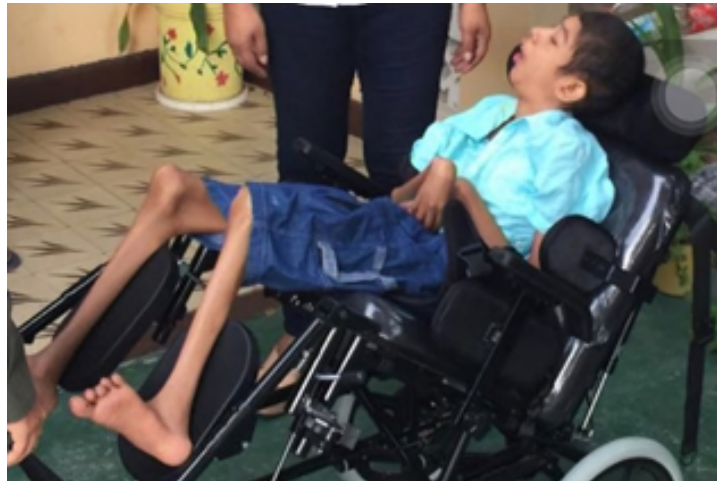6. Ataxia: trastorno caracterizado por una alteración en la capacidad de coordinar los movimientos y que suele cursar con marcha inestable y desequilibrio postural. (5)
7. Paresia: debilidad motora o parálisis parcial, relacionada en algunos casos con una neuritis local (5). Pérdida parcial de fuerza en la contracción muscular. (7)
8. Plejía: sufijo que indica que existe una parálisis motora total.
9. Paraparesia: parálisis parcial que afecta generalmente tan sólo a las extremidades inferiores. (5)
10. Paraplejía: parálisis caracterizada por pérdida motora o sensorial de las extremidades inferiores y del tronco. Los signos y síntomas de paraplejía pueden aparecer inmediatamente después del traumatismo, y entre ellos se incluye pérdida de la sensibilidad, de la motricidad y de los reflejos por debajo del nivel de la lesión. Según el nivel donde se haya producido la lesión, y si la lesión de la médula espinal es completa o incompleta, el paciente puede perder el control de la vejiga urinaria y del intestino y también puede desarrollar disfunción sexual. Es menor frecuente que la paraplejía se origine de lesiones no traumáticas como escoliosis, espina bífida o neoplasias. (5)



Fuente: <https://www.karmamobility.es/2020/06/paraplejia-causas-tratamiento-y-cuidados/>

11. Monoparesia: pérdida de fuerza parcial que afecta a una extremidad. (8)
12. Monoplejía: pérdida de fuerza total que afecta a una extremidad. (8)
13. Hemiparesia: paresia que afecta sólo a un lado del cuerpo (hemicuerpo). (7)
14. Hemiplejía: parálisis total de todo un lado del cuerpo (hemicuerpo). (7)
15. Tetraparesia: debilidad muscular que afecta a las cuatro extremidades (5).
También se conoce como cuadriparesia.

16. Tetraplejía: parálisis de las cuatro extremidades (7). Parálisis de las extremidades superiores, inferiores y tronco por debajo del nivel de una lesión asociada en la médula espinal. Este trastorno suele estar causado por una lesión en la médula espinal, especialmente en el área de la quinta a séptima vértebra (5). También se conoce como cuadriplejia.



Fuente: <https://inclusocial.org.co/2016/08/17/jose-arquer-recibio-su-anhelada-silla-de-ruedas-neurologica/> 17 agosto 2016

17. Anestesia: pérdida total de la sensibilidad (1). Ausencia de las sensaciones normales, especialmente de la sensibilidad para el dolor, como la inducida mediante una sustancia anestésica o mediante la hipnosis, o la resultante de las lesiones traumáticas o fisiopatológicas del tejido nervioso. (5)
18. Hipostesia: disminución de la sensibilidad. (7)
19. Hiperestesia: aumento de la sensibilidad, normalmente doloroso. (7)
20. Parestesia: sensación o conjunto de sensaciones anormales, y especialmente hormigueo, adormecimiento o ardor que experimentan en la piel ciertos enfermos del sistema nervioso o circulatorio (7). Cualquier sensación subjetiva, experimentada como entumecimiento, hormigueo o sensación de «pinchazos». Las parestesias a menudo experimentan variaciones dependiendo de influencias tales como la postura, actividad, reposo, presencia de edema, congestión o tipo de enfermedad subyacente. (5)

REFERENCIAS BIBLIOGRÁFICAS

1. Uribe-Mesa AL. Manual para el examen físico del normal y métodos de exploración. Corporación para investigaciones biológicas CIB. 5ª edición. Medellín; 2020. p. 261-98.

2. Potter PA, Perry AG, Stockert PA, Hall A. Fundamentos de Enfermería. 11a ed. España: Elsevier; 2023. p. 551-625.
3. Escala de coma de Glasgow: tipos de respuesta motora y su puntuación. Fuente de la infografía: Rozman C. Medicina interna; obra también disponible en ClinicalKey Student, la plataforma de formación interactiva para profesores y estudiantes de Medicina. Saber más: https://bit.ly/CKS_Medicina. Elsevier. 2017. Disponible en: <https://www.elsevier.com/es-es/connect/medicina/escala-de-coma-de-glasgow>
4. Padilla H, Ramos Y, Manjarrez J. Coma y alteraciones del estado de conciencia: revisión y enfoque para el médico de urgencias. Rev. Chil. Neurocirugía 2018; 44: 89-97.
5. Diccionario Mosby Pocket de Medicina, Enfermería y Ciencias de la Salud. 6 ed. España: Elsevier, 2010.
6. González R, Bevilacqua J. Las disartrias. Rev Hosp Clín Univ Chile 2012; 23: 299- 309.
7. Real Academia Española: Diccionario de la lengua española, 23.^a ed., [versión 23.6 en línea]. <<https://dle.rae.es>> [16 de marzo del 2023].
8. Celi-Celi JM, Yusta-Izquierdo A, Carvalho-Monteiro G, Povedano-Margarit B. Protocolo diagnóstico del déficit motor asimétrico. Servicio de Neurología, Hospital Universitario de Guadalajara, Guadalajara, España. Rev. Medicine Elsevier, 2019; 12 (78): 4644-8.

CAPÍTULO 10

VALORACIÓN DE ENFERMERÍA DEL SISTEMA OSTEOARTROMUSCULAR

El sistema osteoartromuscular brinda la estabilidad y la movilidad imprescindibles para realizar actividad física. El trabajo físico requiere el funcionamiento fluido y sin esfuerzo de huesos, músculos y articulaciones. La valoración de la función músculo-esquelética se centra en determinar la amplitud del movimiento articular, la fuerza, el tono muscular y el estado articular.

La valoración de la integridad musculo-esquelética es especialmente importante cuando el paciente refiere dolor o pérdida de la función en una articulación o un músculo. Dado que el sistema musculoesquelético sirve como principal línea de defensa frente a fuerzas externas, las lesiones son frecuentes y muchos procesos patológicos pueden producir discapacidad.

CONTENIDO

En este capítulo se abordarán las siguientes temáticas:

- Postura corporal.
- Fases del ciclo de la marcha: apoyo y balanceo.
- Valoración de huesos, articulaciones y músculos.
- Valoración de los movimientos de: la mano, la muñeca, el codo, el hombro, la cadera, la rodilla, el tobillo y el pie.
- Arcos del pie y sus alteraciones.
- Hallux valgus.
- Valoración de la columna vertebral: cervical, dorsal y lumbosacra.
- Terminología clave: fasciculación, crepitación, tono muscular, atonía, hipotonía, hipertonía, atrofia muscular, espasticidad, anquilosis, astenia y adinamia.

EQUIPO PARA LA EXPLORACIÓN FÍSICA

Para la valoración del sistema osteoartromuscular se requieren los siguientes recursos:

- Camilla para el paciente.
- Bata para el paciente.
- Cinta métrica (ante la sospecha de masas musculares asimétricas).

CONOCIMIENTOS CLAVES A PARTIR DE PREGUNTAS ORIENTADORAS

En la valoración del sistema osteoartromuscular se utiliza la inspección y la palpación como técnicas de exploración física, pues la auscultación y la percusión no tienen aplicación útil en la valoración clínica de este sistema.

¿Qué es la postura corporal y cómo se valora? (1)



Fuente: elaboración propia.

Es la actitud corporal que adopta el paciente en reposo, sentado, acostado o de pie, es inherente del ser humano y puede verse alterada por diferentes enfermedades. La postura corporal se refiere a una distribución equilibrada, la mayoría de las veces simétrica, de los segmentos del cuerpo alrededor del eje de gravedad. (1)

Se evalúa idealmente con la postura de pie, se pide al paciente estar relajado, con los pies un poco separados como base de sustentación y que mire al frente con las extremidades superiores a los lados del cuerpo. Observe al paciente de lado, una línea vertical deberá unir el pabellón auricular, el hombro, el trocánter mayor del fémur y el maléolo externo. La postura de pie es la más activa y utilizada, y revela cualquier trastorno que se pudiera detectar con el paciente sentado o acostado. La postura corporal está influenciada por la edad del paciente, el sexo, su estado de ánimo, su peso corporal, condición mental y hasta factores de tipo sociocultural que pasan a ser decisivos en la postura que se adopta. (1)

¿Cuáles son las fases en las que se divide el ciclo de la marcha, explique cada una?
(1)

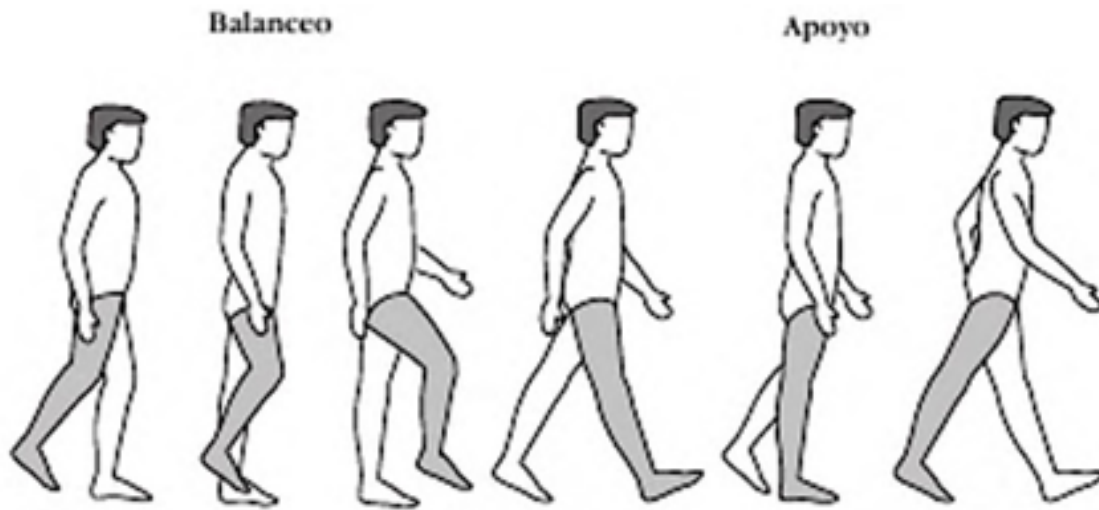
La marcha corresponde también a una postura: la dinámica. Es la manera cómo cambia activamente el equilibrio de los segmentos del cuerpo en relación con el movimiento. Es la oportunidad para evaluar a la vez la función de los sistemas neurológico, muscular, articular y óseo en todas las regiones, tanto así que, si el paciente demuestra una marcha normal, un examen más específico solo corroborará la normalidad de los sistemas mencionados. La marcha es la repetición armoniosa de un mismo ciclo, luego, conocer los componentes de este, además permite analizar donde radica el problema e inferir las causas de cualquier alteración. En la marcha participan sistemas como la vía motora piramidal, el cerebelo, la medula espinal, el laberinto, la visión, la audición, las vías sensitivas, el sistema articular, óseo, muscular y otras partes del cuerpo. La marcha se divide en dos fases: apoyo y balanceo, cada una se subdivide en tres tiempos: (1)

La fase de apoyo se subdivide en: (1)

- Golpe de talón: periodo de tiempo en el cual el talón golpea el piso.
- Apoyo intermedio: el pie se apoya totalmente en el piso y el peso corporal se traslada al antepié.
- Arranque: cuando el talón se separa del suelo y el antepié se alista para dar el paso.

La fase de balanceo se divide en 3 partes: (1)

- Aceleración: cuando el pie se desprende completamente del suelo.
- Balanceo intermedio: cuando un pie adelanta al otro pie.
- Desaceleración: cuando el pie se dispone a dar el siguiente golpe de talón.



Fuente: Uribe-Mesa AL. Manual para el examen físico del normal y métodos de exploración. Corporación para investigaciones biológicas CIB. 5ª ed. Medellín. 2020. p. 311.

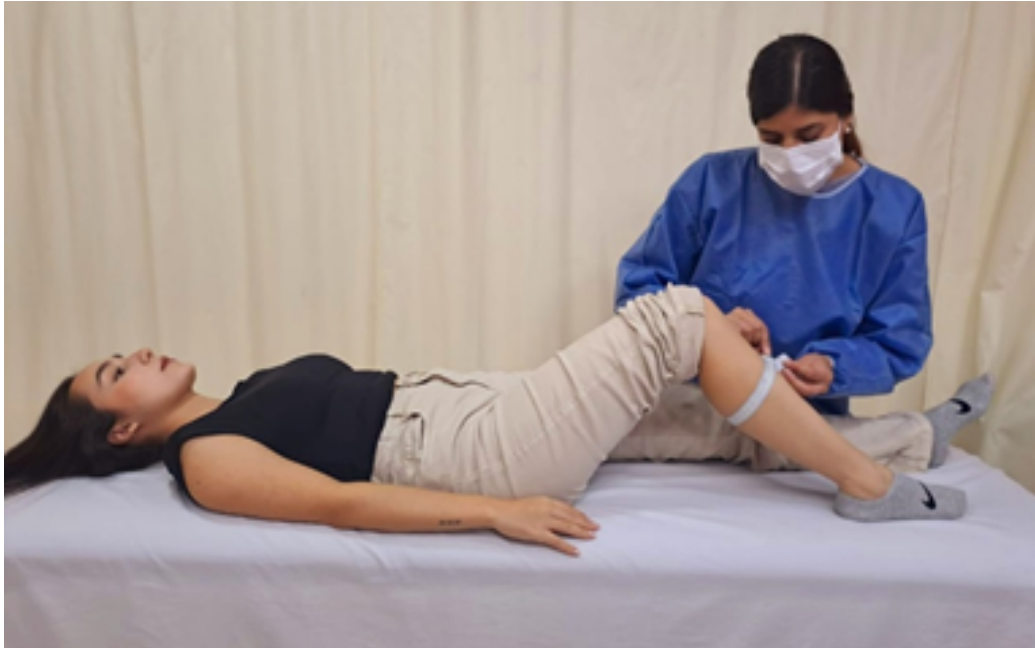Para la valoración de la marcha, se necesita una observación cuidadosa del paciente mientras camina con la cabeza erguida, mira al frente y con el tronco recto, brazos a los lados del cuerpo completamente relajados. Repare las fases del movimiento de cada extremidad inferior y luego de manera conjunta. Simultáneamente con la marcha, existe un movimiento de las extremidades superiores que es coincidente con la extremidad inferior opuesta, en otras palabras, cuando el miembro inferior izquierdo se adelanta, la extremidad superior derecha se balancea hacia adelante y la izquierda se balancea hacia atrás siguiendo al miembro inferior contralateral. (1)

¿Cuáles aspectos se consideran importantes en la valoración de los huesos, las articulaciones y los músculos?

- Huesos: se debe inspeccionar la forma, la conservación del eje longitudinal, palpar aquellos que lo permitan y verificar su resistencia y estabilidad a la deformación. (1)
- Articulaciones: inspeccione, palpe y registre la amplitud de los movimientos. En toda articulación observe la forma, estime su estabilidad al tratar de luxarla, el arco de movilidad tanto activo (el paciente lo hace voluntariamente), como pasivo (lo hace el evaluador con la articulación relajada). Compare las articulaciones simétricas y explore diferencias en los parámetros evaluados. (1)

Manual de enfermería para la valoración física del adulto

- Músculos: estime la simetría y contorno de las masas musculares, palpe su tono en reposo y al realizar movimientos pasivos de las articulaciones cercanas; cuando parezca existir una diferencia importante entre masas musculares simétricas, mida la circunferencia de estas a la misma distancia de un punto de referencia y compárelas. (1)



Fuente: elaboración propia.

Valore el movimiento por segmentos corporales (se detallará en la siguiente pregunta). El que se dé el movimiento no es suficiente, ya que se debe complementar con la evaluación de la fuerza que desarrolla la masa muscular como expresión de su desarrollo y de función neuromuscular óptima. (1)

La valoración de la fuerza muscular se detalla en el capítulo de valoración del sistema nervioso.

En la valoración se deben examinar los movimientos segmento por segmento, siguiendo siempre un orden y comparativamente para establecer asimetrías. Describa qué tipo de movimientos puede realizar: la mano, la muñeca, el codo, el hombro, la cadera, la rodilla, el tobillo y el pie.

- a. Mano: observe la postura de las manos en reposo, las cuales se conservan en una posición de flexión moderada de articulaciones. Con el pulgar enfrente a los restantes 4 dedos, los cuales adoptan una posición en un mismo plano; esta posición posibilita al pulgar la función de oponencia, fundamental para

el agarre fino que nos diferencia de otras especies. Valore el movimiento pasivo y activo, midiendo la fuerza de la presión y la extensión, además la abducción y aducción de los dedos. (1)



Fuente: elaboración propia.



Fuente: elaboración propia.



Fuente: elaboración propia.

- b. Muñeca: tiene movimiento de pronosupinación (rotación de la muñeca sobre el eje del antebrazo), aducción, abducción y flexoextensión. Se valoran estos movimientos en forma pasiva y contra resistencia. (1)



Fuente: elaboración propia.

Fuente: elaboración propia.



Fuente: elaboración propia.

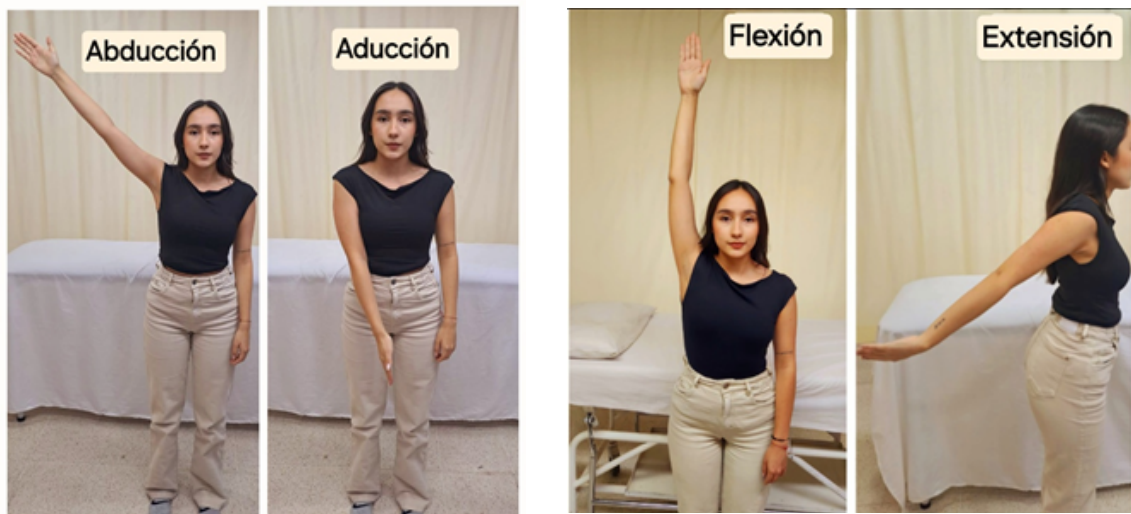- c. Codo: su único movimiento es la flexoextensión. Se explora de forma pasiva y contra resistencia. (1)



Fuente: elaboración propia.

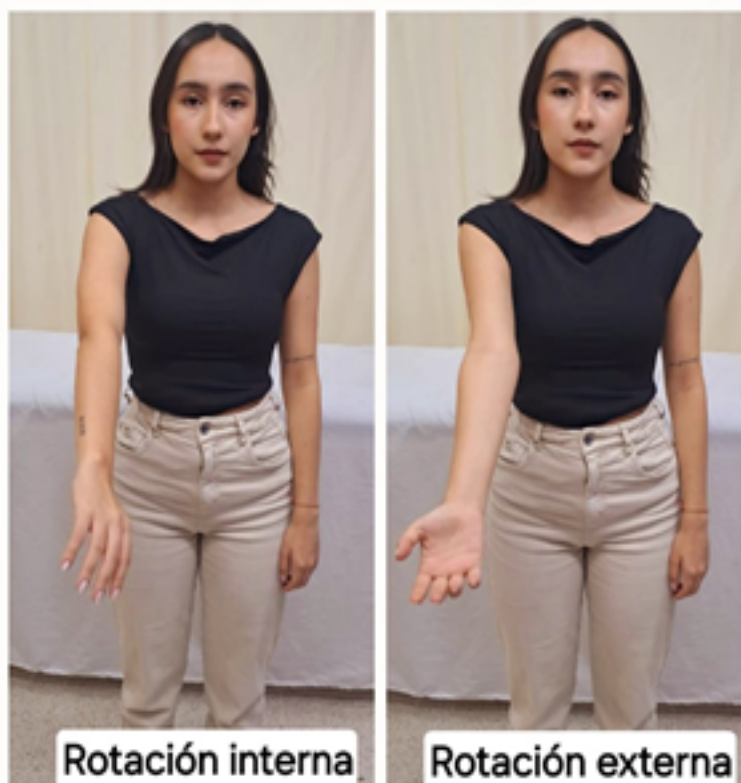- d. Hombro: es la articulación más móvil del cuerpo. Se deben explorar los arcos de movimiento en la flexión, extensión, aducción, abducción, rotación interna y externa. (1)

Manual de enfermería para la valoración física del adulto



Fuente: elaboración propia.

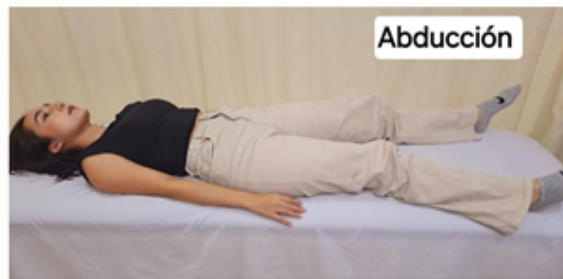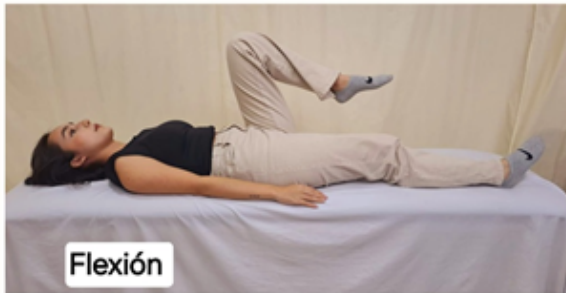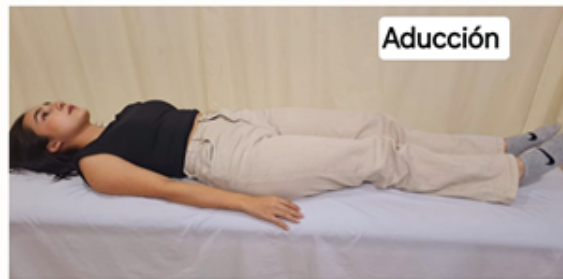Fuente: elaboración propia.



Fuente: elaboración propia.

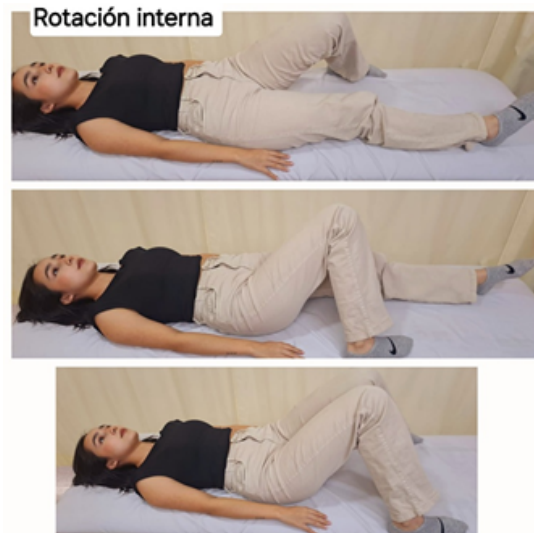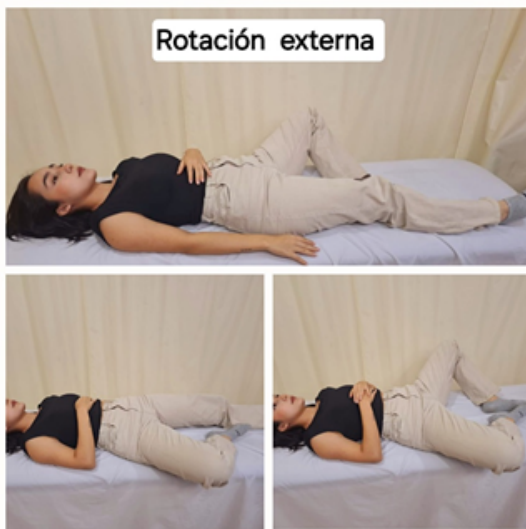- e. Cadera: evaluar flexión, extensión (debe valorarse con la persona en decúbito lateral contralateral a la extremidad examinada), aducción, abducción, rotaciones externa e interna. Examine estos movimientos pasivamente y contra resistencia. (1)

Valoración de enfermería del sistema osteoartromuscular



Fuente: elaboración propia.

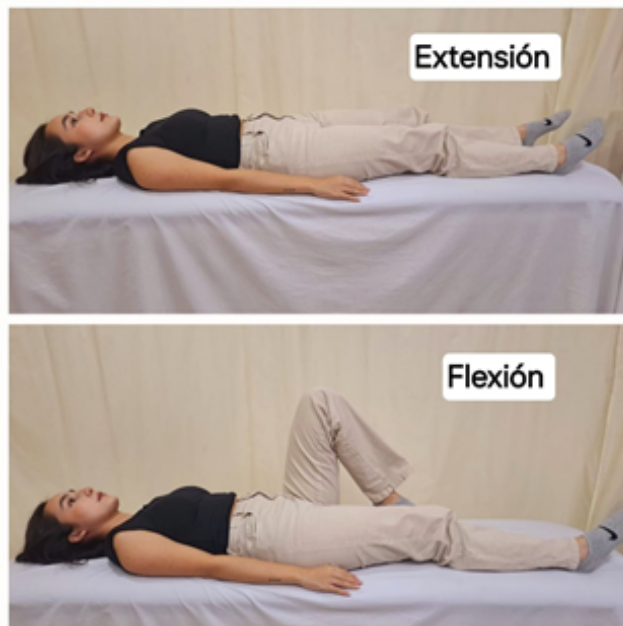
Fuente: elaboración propia.



Fuente: elaboración propia.

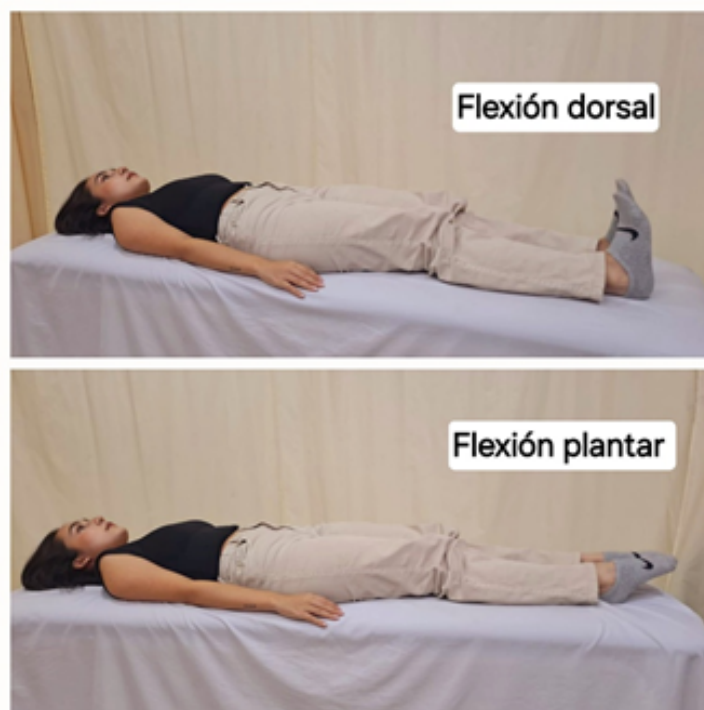
Fuente: elaboración propia.

- f. Rodilla: valorar flexoextensión de forma activa y pasiva. (1)



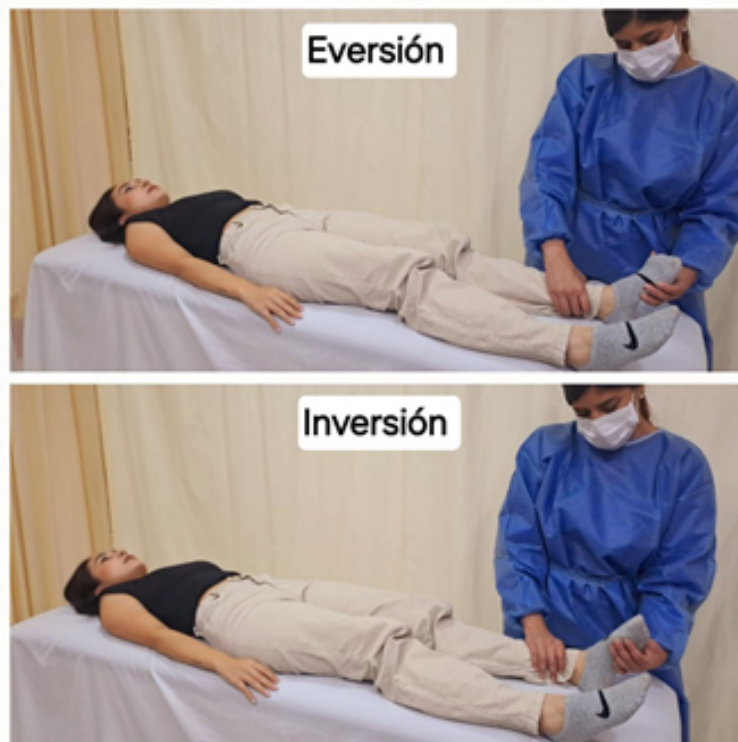
Fuente: elaboración propia.

- g. Tobillo: valore los movimientos de flexión plantar y de flexión dorsal (extensión) ejercidos sobre un eje horizontal que atraviesa ambos maléolos.
(1)



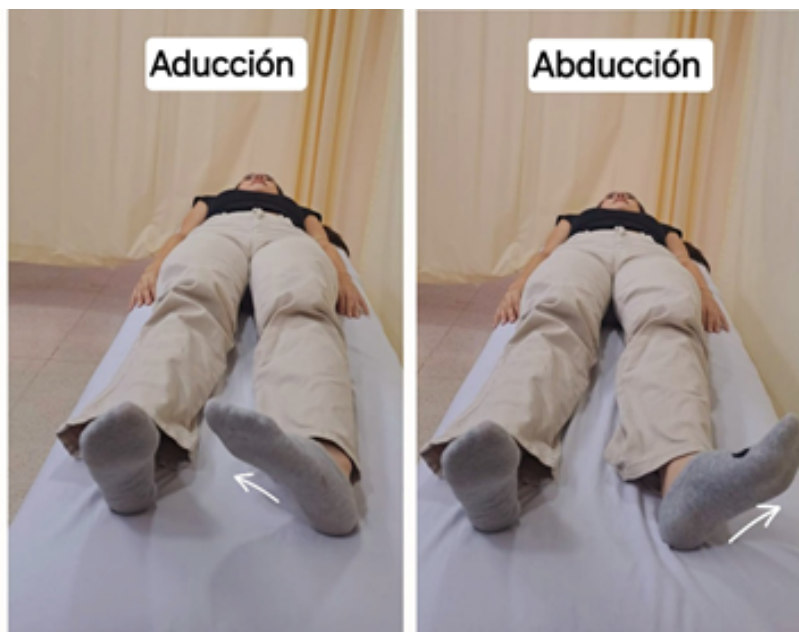Fuente: elaboración propia.

- h. Pie: tiene dos zonas de articulación donde se generan sus movimientos y que dividen el pie en 3 segmentos. Las dos articulaciones son entre el componente calcáneo-astrágalo (segmento del retropié) con el componente cuboides-escafoides-cuñas (segmento mediopie). El metatarso y las falanges forman el antepié que se articula con el segmento anterior. Tiene movilidad en 3 articulaciones: (1)
- Articulación astragalocalcánea: inversión-eversión (supinación-pronación). Se sujeta el pie por el talón y se ejercen movimientos rotatorios que dirijan la planta del pie hacia dentro (inversión) y hacia afuera (eversión). (1)



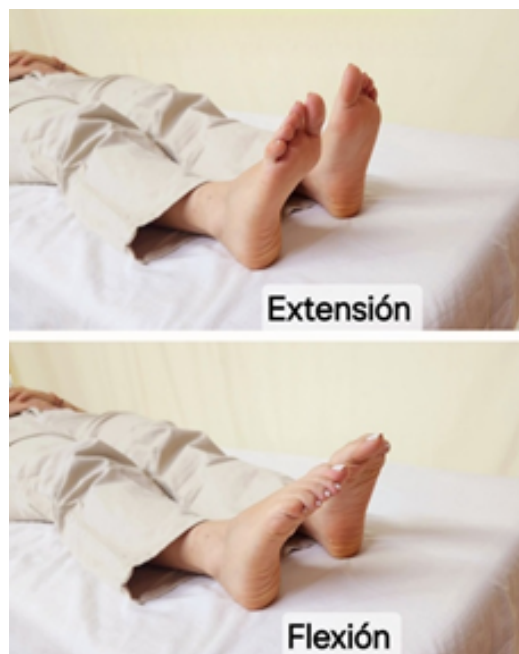Fuente: elaboración propia.

- Articulación medio tarsiana: movimientos hacia dentro y hacia fuera del antepié, aducción y abducción respectivamente. (1)



Fuente: elaboración propia.

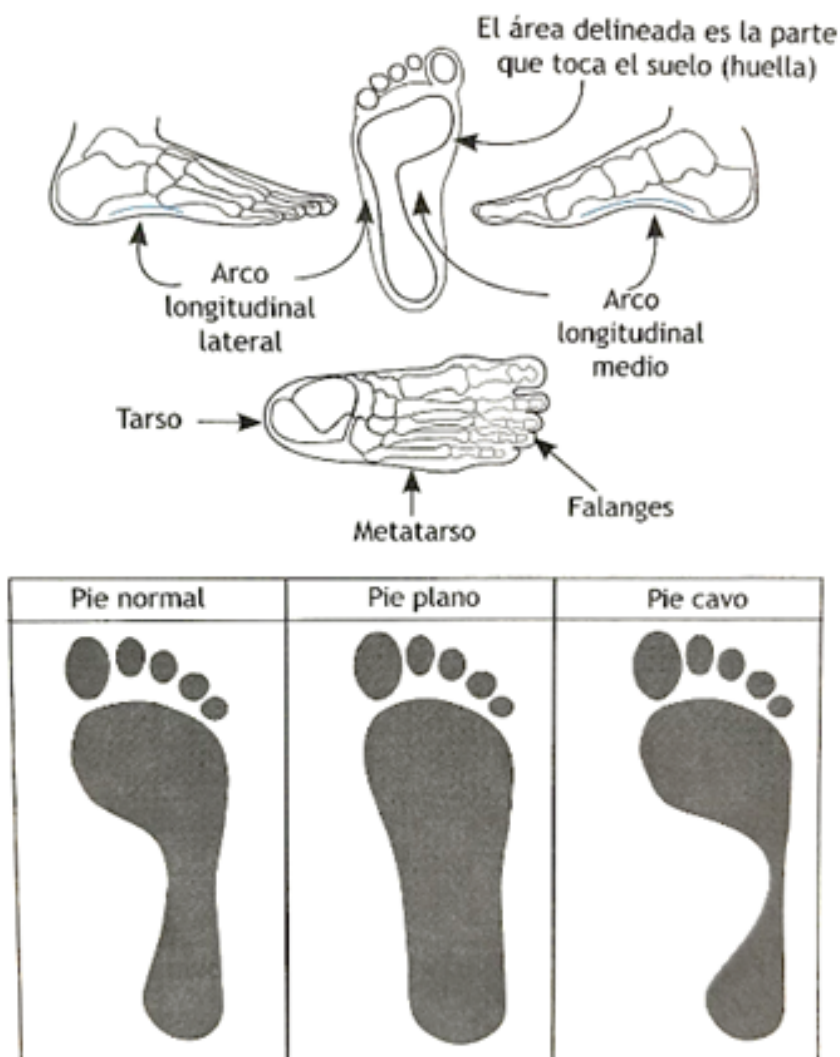
- Articulaciones interfalángicas: flexoextensión de los dedos. (1)



Fuente: elaboración propia.

En la valoración del pie, explique cuáles son las características normales de los arcos del pie y las alteraciones más comunes.

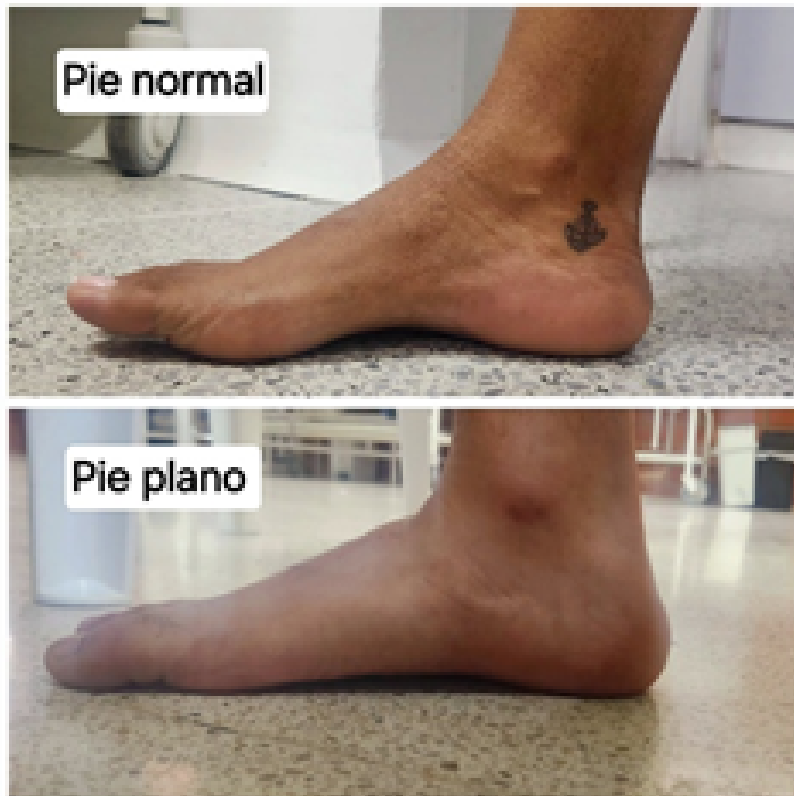El pie tiene arcos que le permiten tener una importante cantidad de tejido blando por debajo para amortiguación a la hora de apoyar; además, sirven a la función de resorte amortiguador a la hora de caminar, saltar, correr. Con el paciente en decúbito, aprecie el arco plantar longitudinal como una excavación más profunda en la cara interna y va desde la cabeza del primer metatarsiano hasta el calcáneo. El arco plantar externo es menos pronunciado. Tenemos un tercer arco que es transversal al anterior y se presenta en el antepié, une las cabezas de los metatarsianos y es sostenido por ligamentos y músculos. (1)



Fuente: Uribe-Mesa AL. Manual para el examen físico del normal y métodos de exploración. Corporación para investigaciones biológicas CIB. 5ª edición. Medellín. 2020. p. 323

Manual de enfermería para la valoración física del adulto

Con el paciente de pie observe que los arcos se mantienen. En caso de desaparecer, el pie se “aplana” y tenemos entonces el pie plano (pronador), bastante frecuente. En el extremo contrario, una exageración del arco longitudinal genera un pie con un “puente muy marcado”, llamado pie cavo (supinador). (1)

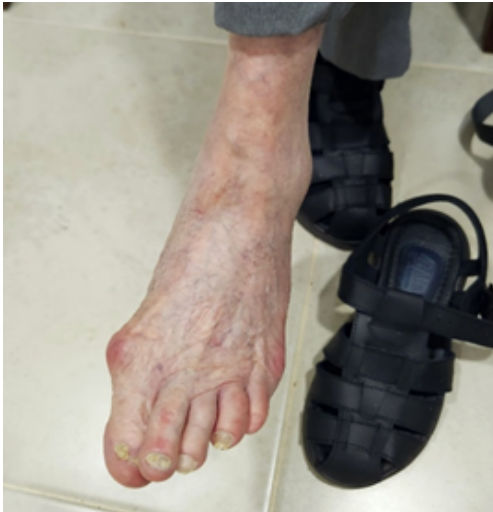

Fuente: elaboración propia.

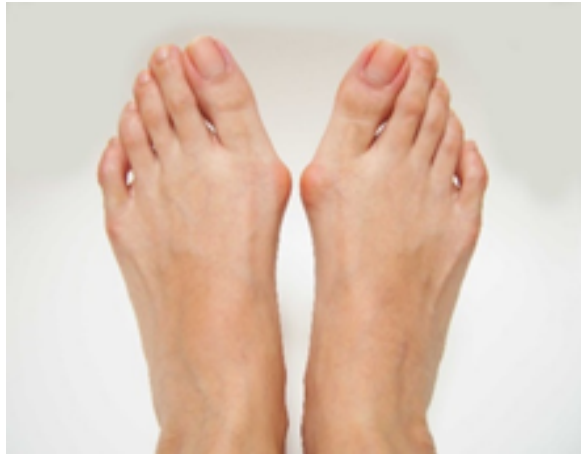

Fuente: Curto-Gamallo JM, González-Casanova JC, Rodríguez-Altónaga JR. 1Servicio de Cirugía Ortopédica y Traumatología. Hospital Clínico Universitario. Salamanca. 2Ex Presidente de la S.E.M.C.P.T. Barcelona; 3Presidente saliente de la S.E.M.C.P.T. Clínica Mompía. Santa Cruz de Bezana (Cantabria). Revista del Pie y Tobillo. Tomo XXI, N.º extraordinario, abril 2007. p.28.

Los dedos de los pies deben mostrarse rectos hacia delante, planos y alineados entre sí. Una de las desviaciones de los dedos de los pies es el llamado hallux valgus, describa en qué consiste esta alteración.



Fuente: elaboración propia.



Fuente: <https://podovita.com/que-conoces-de-los-juanetes/> [23 marzo 2023]

El hallux valgus es la desviación lateral del primer dedo del pie, que puede ocasionar solapamiento sobre el segundo dedo. Frecuentemente se produce una bolsa en el punto de presión que, si se inflama, genera un juanete doloroso. (3)

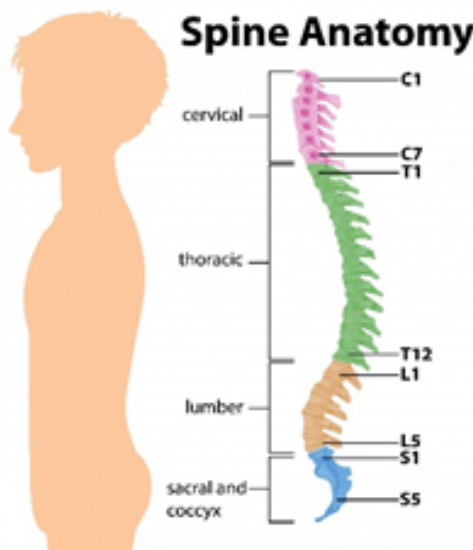
¿Cuáles aspectos se deben evaluar en la columna vertebral?

La columna vertebral tiene 33 vértebras y cinco regiones: cervical, dorsal, lumbar, sacra y coccígea. Para su examen se divide en: cervical, torácica o dorsal y lumbosacra. (1)

Con el paciente erguido y mirando al frente, con los pies un poco separados, las extremidades superiores relajadas a los lados, se inspeccionan los aspectos anterior, lateral y posterior del paciente. Observándolo lateralmente, se aprecian las 3 curvaturas normales de la columna: lordosis cervical, cifosis dorsal y lordosis lumbar. (1)



Fuente: elaboración propia.



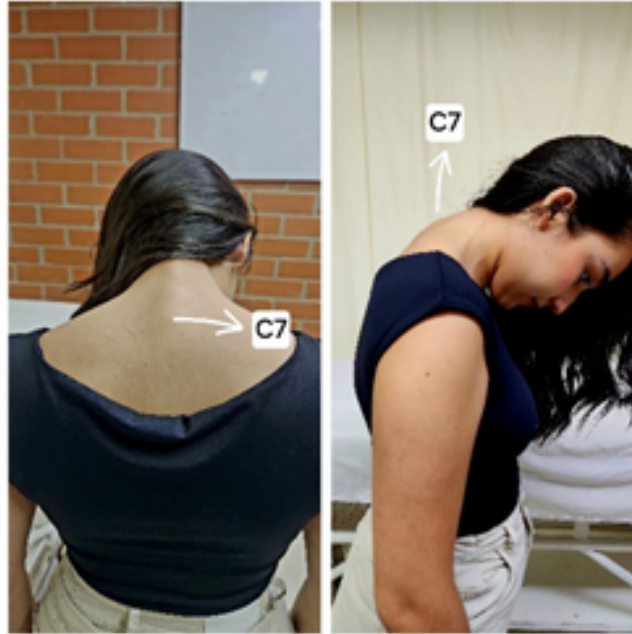
Fuente: https://www.freepik.es/vector-gratis/anatomia-columna-vertebral-o-infografia-curvas-espinales_11252113.htm [25/07/23]

Mencione los aspectos generales que deben evaluarse en la columna cervical.

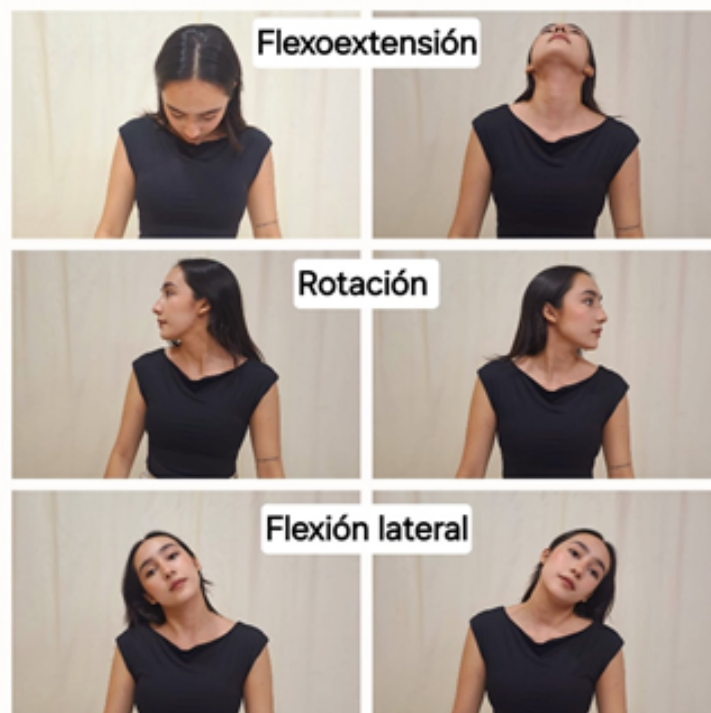Ubicándose detrás del paciente, realice una inspección y palpación de las apófisis espinosas. Flexione suficientemente la cabeza en sentido anterior y observe la alineación de las apófisis espinosas, tome en cuenta que la apófisis que genera una mayor prominencia es C7.

Valoración de enfermería del sistema osteoartromuscular

Solicite al paciente que realice movimientos de flexoextensión, flexión lateral y rotación derecha e izquierda para valorar la fuerza muscular y los arcos de movimiento, evalúe estos movimientos también contra resistencia. (1)



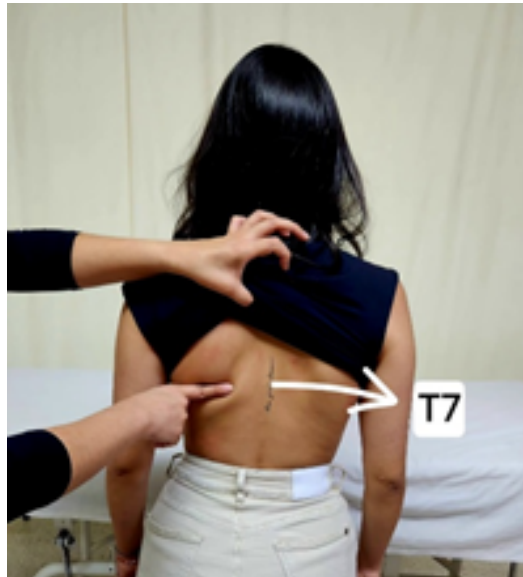Fuente: elaboración propia.



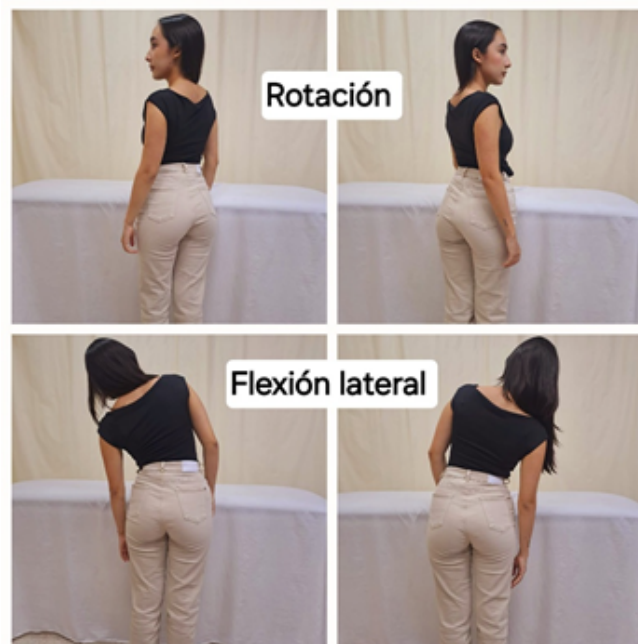
Fuente: elaboración propia.

Mencione los aspectos generales que deben evaluarse en la columna dorsal.

Realice inspección y palpación de las apófisis espinosas dorsales. Con el paciente de pie, una línea que se trace por los ángulos inferiores de las escapulas, se encuentra al nivel de la vertebra T7, como punto de referencia. Esta columna tiene movimientos de flexoextensión, flexión lateral y rotación limitados y no se pueden independizar de los de la columna lumbosacra. (1)



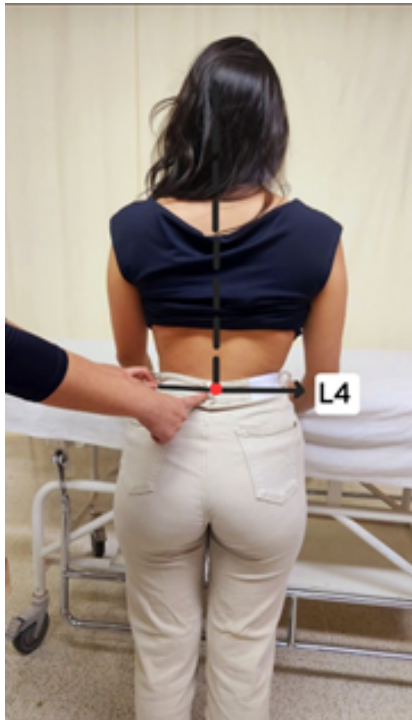
Fuente: elaboración propia.



Fuente: elaboración propia.

Mencione los aspectos generales que deben evaluarse en la columna lumbosacra.

Realice inspección y palpación de las apófisis espinosas lumbosacras. Dibuje una línea imaginaria por el borde más alto de las crestas ilíacas, para identificar el nivel de la vertebra L4 como punto de referencia. La columna lumbosacra permite movimientos de flexoextensión muy amplios. (1)



Fuente: elaboración propia.

Defina los siguientes términos relacionados con la valoración del sistema osteoartromuscular:

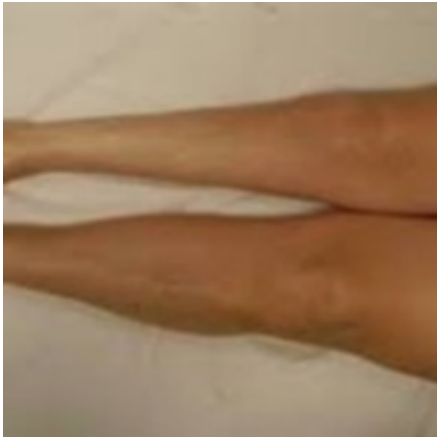1. Fasciculación: es una contracción anómala de un haz de fibras musculares que aparece en forma de espasmo. (6)
2. Crepitación: es una sensación o un ruido rasposo, que puede percibirse cuando dos superficies óseas irregulares rozan entre sí al moverse la articulación, cuando los dos extremos ásperos de un hueso roto friccionan entre sí o con el movimiento de un tendón dentro de su vaina si existe tenosinovitis. (3)
3. Tono muscular: contracción natural de un músculo (5). El tono muscular es la resistencia involuntaria al movimiento pasivo realizado por el evaluador. Se debe explorar cuando se valora la fuerza muscular, pidiendo al paciente

que se relaje al máximo en tanto el evaluador realiza los movimientos necesarios. La característica del tono normal se aprende con la valoración repetida de los pacientes. (1)

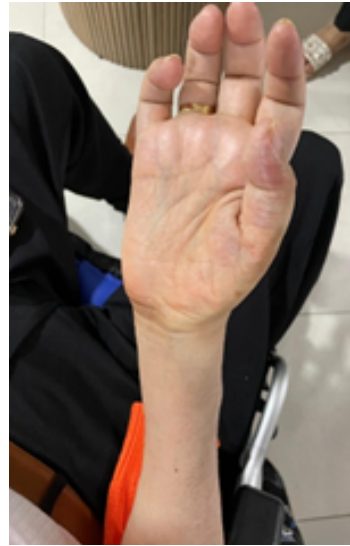
4. Atonía: falta de tono y de vigor, o debilidad de los tejidos orgánicos, particularmente de los contráctiles. (5)
5. Hipotonía: tonicidad muscular inferior a la normal (5). Un músculo que tiene poco tono se nota flácido. La extremidad implicada cuelga sin fuerza en una posición determinada por la gravedad. (2)
6. Hipertonía: tonicidad muscular superior a la normal (5). Si un músculo tiene aumento del tono, hay una resistencia considerable con cualquier movimiento pasivo repentino de la articulación. El movimiento continuado provoca finalmente la relajación del músculo. (2)
7. Atrofia muscular: debilitamiento, encogimiento y pérdida de músculo cuya causa es una enfermedad o la falta de uso. La atrofia muscular disminuye la fuerza y la capacidad de moverse (4). Un músculo reducido de tamaño se nota blando y flácido a la palpación. (2)



Fuente: elaboración propia.

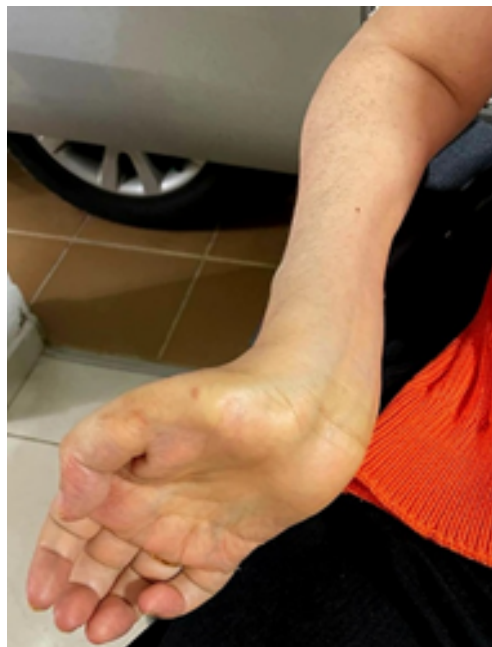

Fuente: Monasterio-Arana A. El blog de
fisioterapia.
Disponible en: <https://www.blogdefisioterapia.com/atrofia-muscular/>
[23 marzo 2023]



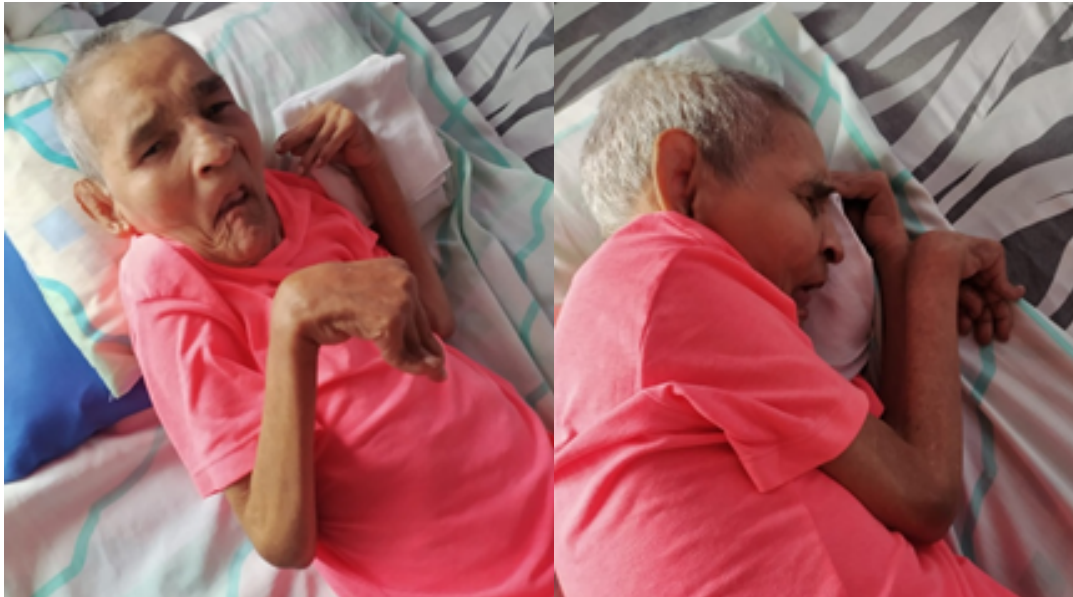Fuente: elaboración propia.

8. Espasticidad: forma de hipertonia muscular con aumento de la resistencia al estiramiento. Habitualmente afecta a los flexores de los brazos y a los extensores de las piernas. La hipertonia se asocia a menudo a debilidad, incremento de los reflejos profundos y disminución de los superficiales. (7)

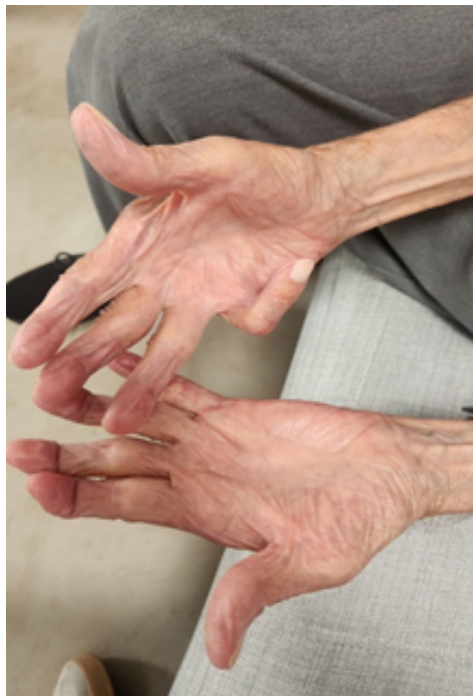

Fuente: elaboración propia.

9. Anquilosis: disminución o imposibilidad de movimiento en una articulación.
(5)



Fuente: elaboración propia.



Fuente: elaboración propia.

10. Astenia: falta o decaimiento de fuerzas caracterizado por apatía, fatiga física o ausencia de iniciativa. (5)

11) Adinamia: extremada debilidad muscular que impide los movimientos del enfermo. (5)

REFERENCIAS BIBLIOGRÁFICAS

1. Uribe-Mesa AL. Manual para el examen físico del normal y métodos de exploración. Corporación para investigaciones biológicas CIB. 5ª ed. Medellín. 2020. p. 309-31.
2. Potter PA, Perry AG, Stockert PA, Hall A. Fundamentos de Enfermería. 11ª ed. España: Elsevier; 2023. p. 551-625.
3. Ball JW, Dains JE, Flynn J, Solomon BS, Stewart RW. Manual Seidel de Exploración física. 10ª ed. España: Elsevier; 2023. p. 537-80.
4. Instituto Nacional del Cáncer (NIH). Diccionario del NCI. Disponible en: <https://www.cancer.gov/espanol/publicaciones/diccionarios/diccionario-cancer/def/atrofia-muscular> [23 de marzo del 2023].
5. Real Academia Española: Diccionario de la lengua española, 23.ª ed., [versión 23.6 en línea]. <<https://dle.rae.es>> [23 de marzo del 2023].
6. Kozier B, Erb G, Berman A, Snyder S. Fundamentos de Enfermería. Conceptos, proceso y práctica. 9ª ed. Vol. 1. Madrid, España: Pearson Educación S.A. 2013. pág. 645–8.
7. Diccionario Mosby Pocket de Medicina, Enfermería y Ciencias de la Salud. 6ª ed. España: Elsevier; 2010.

RECIENTE PUBLICACIONES DE EDITORIAL UNAC

2024

Redes Sociales: Atrapamiento o conexión emocional

Héctor-Fabián Palacios-Vanegas (ed) y Mariluz Cano García (ed)

URL: <https://sedunac.unac.edu.co/omp/index.php/sedunac/catalog/book/36>

DOI: <https://doi.org/10.35997/RedesSociales-AtrapConex>

Intervenciones efectivas en salud pública

Helmer Quintero Núñez (ed) y Edgardo Javier Ramos Caballero (ed)

URL: <https://sedunac.unac.edu.co/omp/index.php/sedunac/catalog/book/15>

DOI: <https://doi.org/10.35997/libro2020salpub>

Transformaciones educativas: casos y estudios en Colombia

Héctor-Fabián Palacios-Vanegas (ed) y Pablo-Andrés Martines-Pineda (ed)

URL: <https://sedunac.unac.edu.co/omp/index.php/sedunac/catalog/book/80>

DOI: <https://doi.org/10.35997/978-628-96443-4-0>

2022

Investigación, desarrollo e innovación en salud

Jorge Sanchez (ed) y Jairo-William Castañeda-Álvarez (ed)

URL: <https://sedunac.unac.edu.co/omp/index.php/sedunac/catalog/book/20>

DOI: <https://doi.org/10.35997/IDIS>

Encuentre más publicaciones de la Editorial UNAC
en versión digital, ingresando a
<https://www.unac.edu.co/editorial/>